RECHERCHES

ANATOMICO-PATHOLOGIQUES

SUR LA HERNIE CRURALE,

PAR P. J. MANEC,

DOCTEUR EN MÉDECINE DE LA FACULTÉ DE PARIS;

Professeur particulier d'anatomie et de médecine opératoire; premier Prosecteur à l'emphithéâtre général des hôpitaux de Paris; Membre de la Société anatomique; ancien Élève des hôpitaux.

Sublatâ causâ, tollitur effectus.

A PARIS,

CHEZ Mme AUGER MÉQUIGNON, LIBRAIRE POUR LA PARTIE DE MÉDECINE,
RUE DE L'ÉCOLE DE MÉDECINE, N° 4.

DE L'IMPRIMERIE DE DIDOT LE JEUNE, IMPRIMEUR DE LA FACULTÉ DE MÉDECINE,
RUE DES MAÇONS-SORBONNE, N° 13.

1826.

2

A MON MAÎTRE,

MONSIEUR LE PROFESSEUR SERRES.

Comme un témoignage de ma reconnaissance.

P. J. MANEC.

RECHERCHES

ANATOMICO-PATHOLOGIQUES

SUR LA HERNIE CRURALE.

On entend par *hernie* une tumeur plus ou moins volumineuse formée par le déplacement des parties molles.

On nomme *hernies abdominales* ou *ventrales* celles qui résultent du déplacement des viscères contenus dans l'abdomen ou ventre; elles ont reçu de plus des noms particuliers, selon les parties du corps sur lesquelles elles siégent: ainsi on les a appelées *hernies inguinales, crurales, ombilicales, périnéales*, etc., etc., selon que le déplacement s'est effectué par les ouvertures inguinale, crurale, etc., etc. Mon projet est seulement d'exposer ici ce qui a rapport à la hernie crurale, me proposant de traiter dans un travail plus étendu des autres hernies de l'abdomen.

Les pathologistes modernes désignent sous le nom de *hernie crurale* ou *fémorale* une tumeur située à la partie supérieure antérieure de la cuisse, au-dessous de l'arcade crurale, et formée par un ou plusieurs des viscères de l'abdomen. Quoique des chirurgiens très-anciens, tels que *Guy de Chauliac*, au quatorzième siècle, et *Barbette*, vers la fin du dix-septième, eussent indiqué, d'une manière assez précise, que les organes herniés pouvaient occuper la partie

supérieure de la cuisse, et par conséquent un lieu bien différent de celui qu'ils occupent dans les hernies inguinales, ce n'est que depuis les travaux anatomiques de *Verhenyen*, publiés en 1710, qu'on a commencé à bien connaître les caractères qui différencient ces deux maladies. Toutefois on se borna alors à exposer quelques différences anatomiques, et à désigner sous un nom nouveau la descente des viscères abdominaux sur la partie supérieure de la cuisse ; on ne songea pas aux modifications que ces différences constatées devaient amener dans les procédés opératoires. Dix années plus tard, *Garengeot*, dans son traité des opérations, donna, d'après *Duverney*, une très-bonne description de l'arcade crurale. Voici la manière dont il s'exprime après avoir décrit le canal inguinal : « Le second des en-
« droits par où les parties flottantes du bas-ventre peuvent sortir est
« la sinuosité de l'os des îles, sur laquelle glissent les tendons des
« muscles psoas et iliaque, et les vaisseaux cruraux. Cet endroit est
« recouvert d'une espèce de bande ligamenteuse ou arcade, qui est
« formée par l'aponévrose de l'oblique externe, qui se replie en de-
« dans, comme dit M. *Duverney*, pour donner naissance à l'oblique
« interne ; de sorte que, par ce repli, l'arcade a plus de résistance ;
« elle est attachée à l'épine antérieure et *inférieure* de l'os des îles,
« et de là vient s'attacher au côté extérieur de la sinuosité du pubis,
« par où passent les vaisseaux spermatiques. Dans cette route, qui
« comprend la longueur du travers de trois doigts, elle laisse une
« ouverture ovale qui n'est occupée, comme je viens de dire, que
« par les tendons des muscles psoas et iliaque, et par les vaisseaux
« cruraux, et qui n'est fermée en dedans que par le péritoine sim-
« plement, et couverte en dehors que par les tégumens communs,
« qui sont la peau et la graisse.

« Cette description fait voir, je crois, assez clairement la facilité
« qu'ont les parties du bas-ventre à passer par l'ouverture qui est
« sous l'arcade des vaisseaux cruraux ; *et c'est là une des plus fré-*
« *quentes hernies.* » Plus loin il ajoute : « Ces hernies ne sont point
« nouvelles ; elles arrivent très-souvent, principalement aux fem-

« mes, parce qu'elles ont les anneaux des muscles épigastriques plus « petits que ceux des hommes ; et si l'on ne les trouve point décrites « dans les livres, c'est qu'on ne s'est pas donné la peine d'examiner « sur les cadavres les endroits différens du ventre qui donnent pas- « sage aux parties qui font la descente. » On peut voir par cette description que *Garengeot* ne fait qu'indiquer les différences qui existent entre les lieux par lesquels se font les hernies crurales et inguinales, sans faire aucune mention des rapports différens qu'offrent les vaisseaux environnans avec le col de ces deux hernies ; aussi n'indique-t-il aucune manière particulière à l'une ou à l'autre d'opérer le débridement ; il était réservé à un autre chirurgien célèbre, *Arnauld*, de porter sur ce point important de la pratique chirurgicale les lumières les plus vives. C'est à cet illustre praticien que nous sommes redevables de bien connaître les rapports du collet du sac herniaire, dans la hernie crurale, avec les artères fémorale et épigastrique, et surtout les différences essentielles que les sexes apportent dans cette maladie. C'est lui, en effet, qui le premier a reconnu que chez l'homme l'artère spermatique pouvait être lésée en incisant le ligament de *Fallope* pendant le débridement. Cette possibilité le porta à faire des recherches anatomiques très-exactes, et, par suite de ses recherches, à employer, pour lever l'étranglement, un procédé fort ingénieux, dont nous parlerons en temps et lieu.

Dans les ouvrages de chirurgie publiés jusqu'à la fin du dernier siècle, après les travaux d'*Arnauld*, on ne trouve rien de nouveau sur le sujet qui nous occupe. Tous les auteurs ont adopté ou rejeté les préceptes donnés par cet habile chirurgien ; d'autres, tels que *Leblanc*, d'Orléans, etc., ont appliqué à l'opération de la hernie crurale une modification particulière pour la dilatation des étranglemens en général. On est étonné, en lisant *Heister*, que cet auteur, qui a si bien décrit le bord inférieur des muscles abdominaux et l'arcade crurale, et si bien distingué les hernies crurales d'avec les inguinales, n'ait pas indiqué une manière de débrider plus conforme au rapport des parties chez l'homme. *Gimbernat*, dans un ouvrage

publié en espagnol en 1793, est le premier qui, ayant reconnu la vérité des descriptions d'*Arnauld*, et senti toute leur importance, en même temps qu'il put se convaincre de l'insuffisance de sa méthode dans quelques cas, et des difficultés que l'on éprouve en la mettant en pratique dans certains autres; il est le premier, dis-je, qui ait donné une anatomie précise de l'aponévrose du muscle grand oblique et un procédé opératoire nouveau déduit des faits anatomiques. Après lui *Scarpa* en Italie, *Asley-Cooper*, *Monro* et *Lauwrense* en Angleterre, ont fait, sur cette partie, des travaux de la plus haute importance, tant sur l'anatomie que sur les procédés opératoires. Depuis cette époque, *Hesselbach* en Allemagne, et MM. *Cruveilhier*, *Jules Cloquet* et *Breschet* en France, ont aussi fait connaître leurs recherches anatomico-pathologiques sur les hernies inguinales et crurales.

Dans le cours de ce travail, j'ai dû nécessairement mettre souvent à contribution les ouvrages de la plupart des auteurs que je viens de citer. J'y ai puisé tout ce que la théorie et la saine pratique approuvent, et je me suis efforcé de faire ressortir, autant que mes moyens me l'ont permis, les inconvéniens et les dangers de tout ce qui est contraire à l'une ou à l'autre de ces deux bases fondamentales de toutes les sciences. Pour parvenir à ce but par la voie la plus sûre, je me suis livré à des recherches multipliées sur les hernies : ces recherches m'ont conduit à penser qu'il était possible de donner une description plus succincte et plus précise de l'arcade crurale qu'on ne l'avait fait jusqu'à ce jour, et de faire connaître la possibilité de quelques rapports nouveaux du collet du sac herniaire avec les vaisseaux circonvoisins. De plus, la place que j'occupe à l'amphithéâtre général des hôpitaux m'ayant fourni l'occasion de disséquer un grand nombre de hernies, j'en ai rencontré une crurale chez l'homme, plus heureux en cela que ne l'avaient été *Morgagni*, *Arnauld*, *Camper*, qui n'eurent jamais l'occasion de porter leurs savantes recherches sur cet important objet de la chirurgie, et aussi bien favorisé par le hasard que quelques autres pathologistes célèbres qui

n'ont vu qu'une seule fois le cas dont je parle. J'ai cru faire quelque chose d'utile pour la science en en donnant un dessin et une description détaillée, comparée avec le seul cas que je connaisse ainsi, publié par *Scarpa* dans son Traité pratique des hernies. La pièce est d'ailleurs soigneusement conservée dans le cabinet anatomique de l'amphithéâtre des hôpitaux.

Pour exposer avec méthode tout ce qui est relatif à la mérocèle, je crois devoir le diviser en trois chapitres. Dans le premier, description de l'arcade crurale et énumération de quelques variétés anatomiques y relatives ; dans le second, description de la hernie crurale ; dans le troisième, enfin, indication du procédé opératoire qui paraît le plus convenable, d'après les faits anatomico-pathologiques contenus dans les deux premiers chapitres.

CHAPITRE PREMIER.

La hernie crurale a lieu, avons-nous dit, par l'arcade crurale. Qu'est-ce que l'on entend par arcade crurale? Je crois que l'on doit entendre par ce mot l'ouverture qui est au-dessous du ligament de *Poupart*, et non pas ce ligament lui-même. Ainsi l'arcade crurale est une ouverture placée à la partie inférieure de la paroi antérieure de l'abdomen, établissant une communication entre cette cavité et la partie supérieure de la cuisse. Sa forme est celle d'un arc renversé dont le bord antérieur de l'os coxal représente la courbure, et le bord inférieur de l'oblique externe la corde. La convexité de la courbure de cet arc est en bas, et inclinée en arrière ; sa base ou la corde regarde en haut et en avant. Cette ouverture est limitée en dehors par l'épine antérieure supérieure de l'iléon, et en dedans par celle du pubis. Sa direction est oblique de dehors en dedans, de haut en bas, et un peu d'arrière en avant. La largeur de cet arc varie.

Elle est constamment plus grande chez la femme que chez l'homme : sa profondeur varie aussi selon le sexe ; en général, elle est plus considérable chez l'homme, parce que chez lui la moitié

externe du bord antérieur de l'os des îles est beaucoup plus relevée que chez la femme. Cette disposition a conduit tous les anatomistes à dire que l'étendue générale de ce bord l'emporte chez cette dernière ; cela est vrai, si l'on prend la mesure par une ligne droite, qui, de l'épine supérieure, se porterait à l'angle du pubis ; mais si, au moyen d'un fil, on suit les diverses courbures de ce bord, il est facile de s'assurer que son étendue est à peu près la même dans les deux sexes. Il existe cependant un point de l'étendue de l'arcade crurale où sa profondeur est constamment plus marquée chez la femme que chez l'homme. Ce point correspond à la réunion des deux tiers internes avec le tiers externe de la surface qui sépare l'éminence iléo-pectinée d'avec l'épine du pubis, juste à l'ouverture qui livre passage à la hernie crurale.

Telles sont la forme et les dimensions de cette vaste ouverture, lorsqu'on a dépouillé un os coxal de toutes les parties molles qui l'entourent, à l'exception du bord inférieur du muscle grand oblique de l'abdomen ; mais lorsque ces parties sont toutes à leur place, elle est divisée en trois parties bien distinctes. La première, en comptant de dehors en dedans, est la plus étendue ; elle livre passage aux muscles grands psoas et iliaque et aux nerfs cruraux ; ses limites sont, en dehors, l'angle externe de l'arcade crurale, et en dedans l'éminence iléo-pectinée. La seconde et la troisième partie occupent l'espace compris entre cette dernière éminence et l'épine du pubis ; elles sont bien distinctes l'une de l'autre; mais le lieu où l'une finit et où l'autre commence n'est pas toujours à la même distance des éminences osseuses qui les limitent ; il est presque toujours plus rapproché de l'une que de l'autre. Quoi qu'il en soit, la seconde livre passage aux vaisseaux cruraux et à des vaisseaux lymphatiques ; et la troisième est bouchée par un repli triangulaire de l'aponévrose du grand oblique, que la plupart des anatomistes de nos jours désignent sous le nom de *ligament de Gimbernat*.

Il existe entre l'épine et l'angle du pubis une surface dont l'étendue varie entre huit et dix lignes ; elle correspond à la partie infé-

rieure du pourtour de l'orifice externe du canal inguinal ; c'est pour cela que nous ne devons pas nous en occuper ici ; il en sera de même de tout ce qui est en dehors de l'éminence iléo-pectinée, parce que cette portion du bord antérieur de l'os innominé n'a rien de commun avec la hernie crurale.

On voit, par ce qui vient d'être dit, que la seule portion osseuse dont nous ayons à parler est placée entre l'éminence iléo-pectinée et l'épine du pubis. Elle forme presque entièrement la face supérieure du corps de cet os ; elle est triangulaire, sa base touche à la partie interne de l'éminence iléo-pectinée et son sommet à l'épine du pubis ; elle est inclinée en avant et en bas ; le bord qui la termine en devant est arrondi, plus saillant en dedans qu'en dehors, où il descend vers la partie interne de la circonférence de la cavité cotyloïde ; le bord postérieur, beaucoup plus saillant que l'antérieur, a été nommé à cause de cela *crête du pubis ;* il est constamment plus élevé chez l'homme que chez la femme. Je l'ai vu quelquefois chez le premier s'élever de deux lignes au-dessus de la surface du pubis. Au contraire, chez la femme, il est assez souvent à peine marqué. Chez elle aussi, la surface triangulaire que nous venons de décrire est plus allongée que chez l'homme. Cette différence paraît d'autant plus sensible que cette surface est en même temps plus étroite. On conçoit d'avance les conséquences importantes que de telles différences entraînent après elles, soit relativement à la fréquence des hernies crurales, soit pour ce qui concerne la marche plus ou moins rapide des symptômes de l'étranglement.

Les parties molles qui recouvrent le corps du pubis sont, en procédant de dehors en dedans : 1.° la peau ; 2.° une couche de tissu cellulaire plus ou moins épaisse ; 3.° le *fascia-superficialis ;* 4.° des ganglions et des vaisseaux lymphatiques, unis par du tissu cellulaire ; 5.° le feuillet superficiel de l'aponévrose *fascia-lata*, et sur le même plan, l'aponévrose du grand oblique ; 6.° enfin le feuillet profond de l'aponévrose *fascia-lata*, et l'extrémité supérieure du

muscle pectiné. Entre les deux feuillets du *fascia-lata* se trouvent placés les vaisseaux cruraux.

1.° *Peau.* Celle qui recouvre la région de l'aine est un peu plus mince que celle qui entoure le reste du membre abdominal ; elle présente des rides obliques en bas et en dedans ; ces rides sont placées à quelques lignes au-dessous du bord inférieur du muscle oblique externe ; elles sont plus apparentes chez les personnes qui ont perdu leur embonpoint que chez celles qui n'en ont jamais eu beaucoup, chez les personnes âgées que chez celles qui sont dans un âge peu avancé, et surtout chez les femmes qui ont eu plusieurs enfans.

2.° *Couche celluleuse.* Le tissu cellulaire sous-cutané, correspondant à la même région, forme une couche dont l'épaisseur varie entre une demi-ligne et un pouce ou dix-huit lignes, selon la quantité de graisse ou de sérosité qu'il contient. Jamais ni l'une ni l'autre de ces deux matières ne s'accumule dans ses cellulosités en aussi grande quantité qu'au-dessus et au-dessous de l'aine, de manière que dans l'obésité et dans l'anasarque il existe toujours une gouttière dans l'aine.

3.° *Fascia-superficialis* (*fig.* 1re, *pl.* 1re, DD.) *Astley-Cooper* a décrit, sous ce nom, une lame aponévrotique mince appliquée sur le muscle oblique externe de l'abdomen et sur l'aponévrose *fascia-lata.* Avant lui, *Camper* et *Scarpa* l'avaient indiquée et décrite dans leurs ouvrages sur les hernies. Le dernier de ces auteurs la regardait comme une dépendance du *fascia-lata* ; mais, dans le supplément qu'il a ajouté depuis peu à son excellent ouvrage, il décrit cette production comme tout-à-fait indépendante de l'aponévrose de la cuisse. *Astley-Cooper*, et tous les anatomistes qui, après lui, ont décrit le *fascia-superficialis*, l'ont considéré comme une seule lame qui descendrait de la face antérieure des muscles abdominaux pour se porter

sur la cuisse, en adhérant plus ou moins au ligament de *Poupart*. Les choses, il est vrai, paraissent être ainsi, lorsqu'on considère cette espèce d'aponévrose seulement par sa face antérieure; mais, si l'on examine sa face postérieure, il est aisé de s'assurer qu'il en est autrement, et qu'on n'a eu jusqu'à ce jour qu'une idée très-imparfaite de ses rapports avec les parties placées au-dessous d'elle. Pour exposer avec clarté ce qui a rapport à cette aponévrose, je la divise en deux portions, l'une supérieure ou abdominale, et l'autre inférieure ou crurale. La première, en général, plus mince que la seconde, recouvre toute la face antérieure du grand oblique. Vers les parties supérieure et externe de ce muscle, elle se perd insensiblement, en se continuant avec le tissu cellulaire sous-cutané. En dedans, elle se continue avec celle du côté opposé; en passant au-devant de la ligne blanche, à laquelle toutes les deux adhèrent un peu. Le bord inférieur (*pl.* 1re, *fig.* 1re, ii) de cette portion du *fascia-superficialis* passe au-devant du ligament de *Fallope*, sans y adhérer, comme on l'a dit jusqu'à ce jour, descend de quelques lignes au-dessous, un peu plus en dedans, un peu moins en dehors; se réfléchit sur lui-même d'avant en arrière, et de bas en haut, en formant une espèce de gouttière. Ce bord, ainsi réfléchi et tourné en haut, s'implante en dehors sur le feuillet superficiel de l'aponévrose *fascia-lata*, et en dedans de ce feuillet, il remonte au-dessus du ligament de *Fallope*, pour s'insérer avec le ligament de *Gimbernat*, qu'il double en bas, sur la crête du pubis ou sur la lame profonde du *fascia-lata* qui est appliquée sur le muscle pectiné; enfin tout-à-fait en dedans, au-delà de l'épine du pubis. Ce même bord, en se réunissant avec l'extrémité inférieure du bord interne, donne naissance à un prolongement (*pl.* 1re, *fig.* 3e) qui entoure le cordon testiculaire chez l'homme et le ligament rond chez la femme. Il faut bien distinguer ce prolongement d'avec celui que la portion crurale envoie au dartos chez l'homme, et au tissu adipeux des grandes lèvres chez la femme. La face antérieure de cette aponévrose est unie à la peau par du tissu cellulaire, qui peut contenir beaucoup de graisse; sa partie inférieure

est recouverte immédiatement par l'extrémité supérieure de la portion crurale qui remonte sur elle (*pl.* 1re, 2) pendant l'étendue d'un pouce en dedans. Ce chevauchement des deux portions du *fascia-superficialis* va en diminuant à mesure que l'on s'approche de l'épine antérieure, de manière qu'à la distance d'un pouce ou quinze lignes de cette éminence, elles se continuent immédiatement l'une avec l'autre. La seconde portion du *fascia-superficialis* est, comme je l'ai déjà dit, plus épaisse que la première; elle recouvre l'aponévrose *fascia-lata*, la grande saphène, les ganglions lymphatiques de l'aine, et plusieurs petits vaisseaux artériels et veineux allant aux tégumens de l'abdomen et aux parties génitales externes. Sa face antérieure est recouverte par la peau, par du tissu cellulaire, et par quelques très-petits ganglions lymphatiques. Si l'on suit cette lame aponévrotique en bas et en dehors, on voit qu'elle disparaît peu à peu, en se continuant avec le *fascia-lata*, dans le premier cas vers la partie moyenne de la cuisse, et dans l'autre vers son bord externe. Il en est de même en dedans, où on ne peut plus séparer l'une de l'autre ces deux aponévroses au niveau du bord interne du premier adducteur. Nous avons déjà fait connaître la terminaison de son bord supérieur sur la face externe de la portion abdominale, dans les trois quarts internes, et sa continuation directe avec le bord inférieur de cette même portion dans son quart externe. Nous dirons seulement que l'angle (*pl.* 1re, 13) qui résulte de sa réunion avec l'extrémité supérieure du bord interne, donne, avant de monter sur la face externe de la portion abdominale, un prolongement qui se continue avec le scrotum ou le tissu cellulaire des grandes lèvres, suivant le sexe. La structure de l'une et de l'autre portion du *fascia-superficialis* est purement celluleuse. Les lames de ce tissu lamineux sont appliquées fortement les unes contre les autres; ce n'est guère qu'au niveau du pli de l'aine, et seulement dans la portion crurale, qu'elles se laissent écarter par quelques flocons de graisse et quelques ganglions lymphatiques. Aussi apparente que soit cette toile membraneuse, jamais les fibres qui la constituent ne présentent l'aspect

resplendissant et nacré du véritable tissu aponévrotique ; par conséquent c'est à tort qu'on la regarde comme une aponévrose.

Envisagée comme moyen contentif, cette membrane n'est chez l'homme que d'un très-faible secours ; il est plus rationnel de dire qu'elle sert plutôt à faciliter le glissement de la peau sur les aponévroses qu'elle recouvre, qu'à contenir les viscères abdominaux et les muscles de la cuisse. Quelques anatomistes modernes, M. *Jules Cloquet* entre autres, ont avancé que chez le fœtus, avant la descente du testicule, le *fascia-superficialis* fournissait en se repliant sur lui-même un prolongement qui, passant par le canal inguinal allait s'implanter au testicule et à l'épidydime, et constituait de cette manière le *gubernaculum testis* de *Jean Hunter*. Cette assertion, assez difficile à soutenir et à combattre lorsqu'on ne s'appuie que sur des pièces appartenant à des embryons ou à des fœtus, tombera d'elle-même toutes les fois que l'on pourra disséquer un cadavre adulte chez lequel les testicules seront demeurés dans le ventre : il y a quelques mois que j'ai eu à ma disposition un cadavre de ce genre ; je l'ai disséqué avec soin, et j'ai vu de la manière la plus évidente que le *fascia superficialis* ne faisait que glisser sur l'anneau, et n'adhérait que très-peu à l'extrémité inférieure du *gubernaculum*, qui dépassait de quelques lignes l'orifice inférieur du canal inguinal.

4.° *Couche des ganglions lymphatiques.* Cette couche n'occupe que la région de l'aine : elle ne se prolonge pas, comme la précédente sur la paroi abdominale ; son épaisseur varie infiniment selon les sujets. C'est plutôt un paquet graisseux dans lequel se trouvent des glandes conglobées qu'une véritable enveloppe ; aussi dans les hernies crurales un peu volumineuses voit-on constamment ces corps séparés les uns des autres.

5.° *Aponévrose du grand oblique, et feuillet superficiel du fascia-lata.* J'ai cru devoir placer ici la description de l'aponévrose du grand oblique, parce qu'elle est sur le même plan que le feuillet super-

ficiel du *fascia-lata ;* cependant elle ne donne jamais une enveloppe au sac hernière ; elle limite seulement, comme nous allons le voir, la partie antérieure de la circonférence de l'anneau crural.

Le muscle oblique externe de l'abdomen présente à sa partie interne une grande aponévrose (*pl.* 1.re, *fig.* 1.re, F) qui est beaucoup plus large en bas que dans aucun autre point de son étendue ; son bord inférieur se porte de l'épine antérieure de l'ilium au pubis du même côté (*pl.* 1.re, *fig.* 1.re, A, 9). Je ne considère pas comme appartenant à ce bord le faisceau aponévrotique qui, sous le nom de pilier interne, va s'attacher à l'angle du pubis du côté opposé. Ce bord est arrondi, plus épais en dedans qu'en dehors ; il est dirigé obliquement de haut en bas, de dehors en dedans et un peu d'arrière en avant ; de plus, il décrit une courbure (*pl.* 1re, *fig.* 1.re, 8) plus prononcée du côté de l'ilium que vers le pubis, et dont la concavité est en haut. On n'aperçoit pas, comme l'a dit *Scarpa*, une seconde inflexion en sens opposé près du pubis. La courbure que je viens de décrire est due à l'union très-forte de l'aponévrose du grand oblique avec le feuillet superficiel du *fascia-lata ;* aussi est-elle plus marquée toutes les fois que ce feuillet est tendu, ce qui arrive lorsque la cuisse est portée à la fois dans l'extension et dans l'abduction. Au contraire, elle disparaît presque en entier si le membre inférieur est fléchi et porté en dedans. La forme arrondie que présente ce bord n'est pas due, comme l'ont dit *Cooper, Scarpa, Lauwrence* et tous ceux qui après eux ont écrit sur ce sujet, à la réflexion de l'aponévrose du grand oblique qui se porterait d'avant en arrière, et de bas en haut pour former une espèce de gouttière et se continuer avec le *fascia-transversalis,* mais bien à une disposition particulière des fibres qui constituent cette aponévrose. Si l'on jette un coup-d'œil sur l'origine et la terminaison de ces fibres, on voit que celles qui naissent de la crête de l'ilium et de quelques faisceaux charnus placés au-dessus, descendent obliquement en dedans (*pl.* 1re, *fig.* 1re, 12, 9) jusqu'à l'épine du pubis, à laquelle elles s'insèrent sans se réfléchir ; celles qui naissent plus

bas de la crête, ou de l'épine de l'ilium suivent la même direction; mais arrivées près du pubis, il est facile de s'apercevoir qu'elles ne s'attachent pas à son épine, comme les premières, mais qu'elles s'inclinent légèrement en arrière et en dedans, pour se fixer en dehors de cette éminence, vers le commencement de la crête pubienne, à laquelle celles qui naissent encore plus bas viennent s'attacher : ainsi l'on voit que successivement ces fibres sont d'autant plus courtes qu'elles sont plus externes, et que les plus externes (*pl.* 2.me, *fig.* 2.me, 5) se fixent à la crête du pubis ; rarement cependant on en rencontre dans toute son étendue. Quelquefois aussi, au lieu de s'attacher à cette éminence osseuse, on les voit s'entre-croiser avec le feuillet profond du *fascia-lata* qui recouvre le muscle pectiné. Cet entrecroisement est plus ou moins rapproché du bord postérieur du pubis ; il n'est pas rare de le rencontrer à quelques lignes au-dessous. Dans ce cas la courbure des fibres aponévrotiques est presque nulle, et par suite de la même disposition, ce faisceau, que *Gimbernat* a improprement nommé *ligament*, est à peine marqué. Ces dispositions, qui avaient été présentées jusqu'à ce jour sous un point de vue tout différent, et, selon nous, vicieux, n'offrent pas seulement un fait curieux d'anatomie; d'elles doivent naître des considérations thérapeutiques de la plus grande importance, qui trouveront leur place dans le dernier chapitre. D'après cette description, il est aisé de voir que la plus grande partie du bord inférieur du grand oblique ne peut être aperçue en devant ; on n'en voit que le quart externe. Le reste de ce que l'on appelle *ligament de Poupart* appartient à la courbure des fibres de l'aponévrose. Ainsi le véritable bord inférieur du grand oblique est continu dans son quart externe avec le *fascia-lata*. Plus en dedans il ne fait que glisser sur la lame de cette aponévrose que recouvre le psoas et l'iliaque au - delà desquels il passe au devant des vaisseaux iliaques externes, et va à une distance plus ou moins grande de ceux-ci se fixer à la crête du pubis, ou un peu au-dessous, comme cela avait lieu chez le sujet qui a servi à faire la figure deuxième de la planche deuxième. Cette

portion libre (*pl.* 2.ᵉ, *fig.* 2.ᵉ, 11) limite en devant l'orifice supérieur du canal crural, ou plutôt, comme nous le verrons bientôt, de l'anneau crural. Elle présente une légère courbure (*pl.* 2.ᵉ, *fig.* 1.ʳᵉ, 9) dont la convexité est en haut, et qui est le résultat de son union avec le bord inférieur du *fascia-transversalis*.

Les fibres de l'aponévrose du grand oblique abdominal (*pl.* 2, *fig.* 2ᵉ, 5) qui s'attachent à la crête du pubis, ou qui s'entrecroisent au-dessous d'elle avec celle du feuillet profond du *fascia-lata*, envisagées dans leur ensemble de l'un de ces deux points jusqu'à celui où elles se contournent pour former l'aponévrose, représentent une lame triangulaire dont la base est en dehors et le sommet en dedans, et qui, comme nous l'avons déjà dit, est désignée, depuis *Gimbernat*, par le nom de *ligament*. C'est à tort qu'on lui a donné ce nom, puisqu'elle n'est autre chose qu'une portion de l'aponévrose du grand oblique, et que sa dénomination ferait croire à l'existence d'un corps particulier. Pour faire disparaître cette fausse dénomination, M. le professeur *Boyer*, dans son Traité des maladies chirurgicales, a proposé de lui donner le nom de *portion réfléchie du pilier externe*; ce nom, quoique plus convenable que le premier, laisse quelque chose à desirer, en ce qu'il représente ce faisceau aponévrotique comme une simple dépendance du pilier externe, quoi qu'il en soit aussi distinct que celui-ci l'est de l'interne. C'est pour cela que nous croyons devoir l'appeler *pilier postérieur du grand oblique* : de cette manière on aura une idée exacte et précise des attaches de ce muscle au pubis; pilier interne à la symphyse et à l'angle du pubis, du côté opposé; pilier externe à l'épine du pubis, et pilier postérieur à la crête du même os. L'esprit se trouvera ainsi débarrassé des fausses idées que le nom de *ligament* faisait naître. Au-dessous du grand oblique, le cinquième plan est formé par le feuillet superficiel du *fascia-lata*, qui forme la paroi antérieure du canal crural, qu'il faut bien distinguer de l'anneau du même nom. Ces deux parties, placées l'une à côté de l'autre, ont été décrites par tous les anatomistes comme n'en formant qu'une seule. Il est cependant assez facile de démon-

trer, au moyen d'une dissection soignée, qu'elles sont parfaitement distinctes. La première (*pl.* 2, *fig.* 1re, 6.), ou le canal, est externe à l'anneau, et s'étend de la partie inférieure de la fosse iliaque jusqu'à la partie postérieure et inférieure de la cuisse. Ce canal est plus large en haut qu'en bas; il contient les vaisseaux cruraux et un ou deux rameaux nerveux. Ses parois sont formées par l'aponévrose *fascia-lata*, qui est divisée en deux lames, l'une antérieure et superficielle, et l'autre profonde et postérieure : les bords de la première limitent par leur adhérence avec ceux de la seconde la largeur du canal dans la majeure partie de son trajet. Mais à un pouce et demi ou deux pouces de l'arcade crurale, au point où la grande saphène s'ouvre dans la veine crurale, le bord interne de la paroi antérieure (*pl.* 1.re, *fig.* 1.re, 10) abandonne la paroi postérieure du canal, se porte un peu en bas et en dehors, contourne l'origine de la saphène en passant entre elle et la veine crurale; parvenu à son côté externe, il change de direction, et monte obliquement en dedans jusqu'au-dessous du pilier postérieur (lig. de *Gimbernat*), en croisant les vaisseaux cruraux.

La courbure en manière de faulx de cette portion libre du bord interne de la paroi antérieure du canal crural lui a fait donner par Scarpa le nom de *repli falciforme*, et celui de *processus falciformis*, par d'autres auteurs. Par cette disposition, on peut s'apercevoir que le canal crural semble ouvert à sa partie supérieure par une espèce de fente qui se porterait de l'origine de la saphène jusqu'à l'arcade crurale; mais si on relève un peu le prolongement falciforme, on voit qu'il naît de sa partie postérieure une lame fibreuse (*pl.* 1.re, *fig.* 1.re 12) qui, après s'être appliquée contre la veine crurale, va s'implanter sur le feuillet profond du *fascia-lata*, et compléter ainsi ce canal. L'ouverture (*pl.* 1.re, *fig.* 1.re, 5) qui livre passage à la veine saphène, et que M. *Jules Cloquet* appelle *orifice inférieur du canal crural*, ne mérite pas ce nom, puisque celui-ci descend beaucoup plus bas, et que cette ouverture n'est autre chose qu'une des nombreuses perforations que l'on remarque sur les pa-

rois du canal ; il y en a en arrière qui lui correspondent pour le passage des vaisseaux fémoraux profonds. Jamais la hernie crurale ne se fait par ce canal. Elle a toujours lieu par l'ouverture qui est à son côté interne ; et à laquelle nous croyons devoir réserver le nom d'*anneau crural*. (*Pl.* 1.re, *fig.* 1.re 4.)

6.° *Lame profonde du* fascia-lata *et muscle pectiné*. Cette portion de l'aponévrose de la cuisse (*pl.* 1.re, E) n'est intéressante pour nous que dans sa partie supérieure ; dans cette région, elle est appliquée en dehors sur les muscles psoas et iliaque et les nerfs cruraux, et en dedans sur le pectiné, qui la sépare du pubis. Entre ces muscles, elle se fixe à l'éminence iléo-pectiné, et au-dessous de cette partie osseuse, à la capsule de l'articulation coxo-fémorale. Sa forte adhérence avec ces parties détermine sur sa face antérieure une gouttière plus ou moins profonde, selon le développement des muscles. Cette rainure la divise en deux portions, l'une externe, appartenant au canal crural, et l'autre interne, qui répond à l'anneau du même nom : la première, inclinée en avant et en dehors, est recouverte par l'artère et la veine crurale ; la seconde (*pl.* 1.re, E) légèrement relevée en dedans, est recouverte par des ganglions et des vaisseaux lymphatiques, et se termine en s'insérant à toute l'étendue de la crête du pubis. Enfin elles sont séparées l'une de l'autre par l'aponévrose que nous avons déjà décrite en traitant du canal crural, et qui, de la face postérieure du repli falciforme, vient s'attacher entre les deux.

La portion externe se continue en passant sous le ligament de *Fallope* avec le *fascia-iliaca*. As. Cooper a ainsi nommé l'aponévrose (*pl.* 2, *fig.* 1.re F) qui recouvre immédiatement la portion abdominale des muscles psoas et iliaque. Cette aponévrose s'attache en dedans au détroit supérieur du bassin, ou se continue avec le bord externe du tendon du petit psoas ; en haut et en dehors, elle s'attache à la lèvre interne de la crête iliaque, de telle manière cependant que les fibres les plus superficielles montent dans le premier

sens sur le carré des lombes, et dans le second, elles se continuent avec le *fascia-transversalis;* inférieurement, lorsque le *fascia-iliaca* est parvenu au niveau du bord inférieur de l'aponévrose du grand oblique, il se divise en deux feuillets, l'un inférieur et l'autre antérieur; le premier, toujours appliqué sur le psoas et l'iliaque, sort du bassin en passant derrière l'artère iliaque antérieure et le ligament de *Fallope*, auquel il adhère, pour se continuer avec le *fascia-lata;* le second (*pl.* 2, *fig.* 1.re, 9 *et* 4), beaucoup plus mince que le précédent, se réfléchit d'arrière en avant, vers la face postérieure du muscle transverse, pour se confondre avec le *fascia-transversalis*, et boucher ainsi complètement la cavité abdominale depuis l'épine de l'os innominé jusqu'aux vaisseaux cruraux, de telle sorte qu'il est impossible qu'une hernie ait lieu dans ce trajet sans qu'au préalable il y ait eu rupture.

La lame antérieure du *fascia-iliaca* laisse entre elle et l'inférieure un petit canal (*pl.* 2, *fig.* 1, 5) dans lequel sont logées l'artère et la veine iliaques antérieures.

Il aurait peut-être été mieux de décrire le *fascia-tranversalis* à la suite de l'aponévrose du grand oblique; mais en raison de ses rapports immédiats avec l'orifice interne de l'anneau crural, j'ai pensé qu'il serait plus rationnel de placer ces deux parties l'une à côté de l'autre. Je commence par la première.

C'est encore à *Asley-Cooper* que nous sommes redevables de bien connaître la lame aponévrotico-celluleuse que nous allons décrire. C'est ce célèbre chirurgien qui lui a donné le nom de *fascia-transversalis* (*pl.* 2, *fig*, 1, ii). Ne devant nous occuper ici que de ce qui a rapport à l'arcade crurale, nous dirons seulement que le *fascia-transversalis* tapisse la face postérieure du muscle transverse de l'abdomen, et qu'au niveau du canal inguinal, il présente une ouverture infondibuliforme pour le passage du cordon testiculaire ou du ligament rond chez la femme (*pl.* 2, *fig.* 1, 10 et 11). Son bord inférieur, la seule partie qui nous intéresse, peut être divisé en deux portions. L'une, externe, s'insère en partie à la crête de l'ilium, et en

partie se continue avec le *fascia-iliaca*. La portion interne (*pl.* 2, *fig.* 1, 9, 9, 9) correspond à la base de l'arcade crurale et offre naturellement trois subdivisions : la première s'étend de l'épine antérieure au côté externe de l'artère crurale ; la deuxième, de ce point au côté interne de l'anneau crural qu'elle limite ; et la troisième enfin, de cet anneau crural à la symphyse pubienne. Il n'est pas besoin de revenir sur la première, puisque nous en avons parlé en décrivant le *fascia-iliaca*.

La seconde, appelée par Hesselbach, *ligament inguinal interne*, et par d'autres, *arcade crurale interne*, abandonne le *fascia-iliaca* au niveau du côté externe de l'artère iliaque externe, passe au-dessus de cette artère et de la veine du même nom, pour aller s'attacher à la crête du pubis; elle décrit dans ce trajet une légère courbure à convexité antérieure et supérieure, et dans laquelle elle entraîne un peu l'aponévrose du grand oblique, comme nous l'avons déjà fait connaître en parlant de cette dernière.

Cette portion du bord inférieur du *fascia-transversalis* limite par ses deux extrémités un espace dont l'étendue varie entre 15 et 18 lignes suivant les sujets; mais je ne l'ai pas constamment trouvé plus grand chez la femme que chez l'homme, comme beaucoup d'anatomistes l'ont avancé. *Gimbernat* et *Hesselbach* l'appellent *orifice interne de l'anneau crural*. Béclard et M. J. Cloquet, *orifice supérieur du canal crural*. A l'aide d'un examen attentif, on s'apercevra aisément que les habiles anatomistes que je viens de citer n'ont regardé que comme une seule ouverture, ce qui en constitue deux bien distinctes, l'une externe et l'autre interne (*pl.* 2, *fig.* 1, 6, 7) ; la première est l'orifice supérieur du canal qui loge les vaisseaux cruraux (canal crural); et la seconde, l'orifice interne ou supérieur de l'anneau crural. Ces deux ouvertures sont séparées l'une de l'autre par une cloison mince, mais très-apparente : c'est l'extrémité supérieure de la lame qui complète en haut le canal crural. Ainsi nous dirons que l'ouverture supérieure de ce canal est limitée en dehors par la continuation du *fascia-iliaca* avec le *fascia-transversalis*, et en dedans par le côté externe

de sa paroi interne; et que l'orifice qui appartient à l'anneau s'étend du côté interne (*pl.* 2, *fig.* 2, 9) de la même paroi, jusqu'au point où le *fascia-transversalis* s'insère à la crête du pubis. Le canal crural ne varie que très-peu dans son étendue. Il est rempli par l'artère et par la veine crurale. Les parois de ces vaisseaux sont unies à sa circonférence par du tissu cellulaire fibreux qui présente une grande résistance, et qui, par conséquent, doit s'opposer avec efficacité à la sortie des viscères. Au contraire, l'anneau crural présente souvent des variétés; il est, en général, un peu plus large chez la femme que chez l'homme: le terme moyen de son diamètre transversal est de six à neuf lignes. Les différences qu'on y observe tiennent au développement plus ou moins parfait du pilier postérieur de l'oblique externe; si celui-ci est très-large l'anneau est rétréci, et *vice versâ*. Cet anneau livre passage à des lymphatiques, et sa partie intérieure contient un ganglion assez volumineux; du tissu cellulaire lâche, pénétré par de la sérosité et de la graisse presque fluide, unit faiblement ces parties au pourtour de cette ouverture. On rencontre quelquefois quelques artérioles au milieu des vaisseaux lymphatiques.

Pour terminer ici ce qui est relatif à l'anneau crural, nous dirons que son orifice inférieur (*pl.* 1, 4) est placé immédiatement au-dessous du ligament de *Fallope*, en dedans de la paroi interne du canal crural; la partie antérieure est recouverte par l'extrémité supérieure du *processus falciformis*. Lorsqu'il va se continuer avec le pilier postérieur du grand oblique, quelquefois ce prolongement est élargi et lui forme une espèce de paroi antérieure, mais jamais assez étendue pour qu'elle puisse lui mériter le nom de *canal*; d'ailleurs, si on veut lui donner ce nom, on sera toujours forcé de distinguer ce prétendu canal de celui qui loge les vaisseaux cruraux. L'anneau crural est dirigé un peu obliquement de haut en bas, d'arrière en avant, et de dehors en dedans. Dans la hernie crurale, la sortie des viscères commence toujours par l'ouverture que nous venons de décrire.

Enfin, la portion la plus interne du bord inférieur du *fascia-*

transversalis est droite et se porte directement jusqu'à la ligne blanche en s'insérant sur le bord postérieur du pubis (*pl.* 2, *fig.* 2, 1). Parvenue derrière le muscle droit, cette lame aponévrotique reçoit quelques fibres du bord externe du tendon de ce muscle, et au-delà, elle se continue avec celle du côté opposé; le point de cette réunion adhère assez fortement à la ligne blanche, et a été décrit par M. *Breschet* sous le nom de *ligament suspubien.*

La portion du bord inférieur du *fascia-transversalis*, qui s'étend du niveau de l'épine pubienne au côté interne de l'anneau crural, est unie par la face inférieure avec l'expansion aponévrotique que nous avons appelée *pilier postérieur.* Ce sont ces deux lames réunies qui constituent véritablement ce que l'on a appelé *ligament de Gimbernat* (*pl.* 2, *fig.* 1, 8). Elles adhèrent assez fortement ensemble à leurs bords inférieurs et externes; l'écartement qui les sépare en haut forme une petite partie du canal inguinal. Considéré dans son ensemble le *ligament de Gimbernat* (ou mieux le pilier postérieur doublé par le *fascia-transversalis*), présente la forme d'un triangle dont le sommet correspond à l'épine du pubis, et la base concave, tournée en dehors, forme le côté interne de l'anneau crural; son bord postérieur s'attache au pubis plus ou moins près de sa crête, et l'antérieur se continue avec la paroi abdominale. Cette production triangulaire, commune à l'aponévrose du grand oblique et au *fascia-transversalis*, n'est pas également prononcée chez tous les sujets; son sommet étant toujours à l'épine du pubis, sa base se rapproche plus ou moins de la paroi interne du canal crural; de là les variétés que présente le diamètre de l'anneau du même nom. Quelquefois aussi cet anneau est infondibuliforme. Cela arrive lorsque le bord inférieur du prétendu ligament s'attache à quelques lignes au-dessous du bord postérieur du corps du pubis. Ces minuties anatomiques qui, au premier abord, paraîtront peut-être futiles ou superflues, ne doivent cependant jamais être négligées, parce que le praticien qui connaît, autant que possible, toutes les différentes dispositions que nos parties peuvent offrir,

aura toujours l'avantage sur ceux qui ne possèdent que des connaissances générales en anatomie.

Des vaisseaux qui avoisinent l'anneau crural. Lorsque l'artère et la veine iliaques externes sont parvenues à la partie inférieure de la fosse iliaque, elles sortent du bassin (*pl.* 2, *fig.* 1. G. H.), en passant dans le canal crural pour gagner la partie supérieure de la cuisse, et prendre le nom d'*artère* et de *veine fémorales.* Ces deux gros vaisseaux ne sont séparés du côté externe de l'anneau crural que par une lame fibreuse mince (*pl.* 2.e, *fig.* 2.e, 9); c'est la paroi interne du canal crural. *Scarpa* décrit une couche celluleuse, interposée entre l'artère et la veine fémorales, et qui divise ainsi le canal qui loge ces vaisseaux en deux parties; l'une externe, contenant l'artère, et l'autre interne, remplie par la veine. Avant de pénétrer dans leur gaîne fibreuse, et quelquefois lorsqu'elles y sont parvenues, l'artère et la veine dont nous parlons donnent naissance à plusieurs branches très-variables en grosseur, et dont il est de la plus grande importance de bien connaître les rapports avec l'anneau crural. Le plus communément, l'artère iliaque externe ne fournit que deux branches, l'une externe, et l'autre interne. La première, peu importante pour notre sujet, est l'iliaque antérieure (*pl.* 2.e, *fig.* 1re, 4). Elle se porte en dehors vers l'épine antérieure et supérieure, logée dans le petit canal triangulaire formé par la continuation du feuillet superficiel du *fascia-iliaca* avec le *fascia-transversalis;* la seconde, nommée *épigastrique* ou *suspubienne* (*pl.* 2e, *fig.* 1re, 3), naît ordinairement un peu plus bas que l'iliaque antérieure du côté interne de l'iliaque externe, descend de quelques lignes au-devant de la veine iliaque, se recourbe sur elle-même, et vient s'appliquer sur la partie externe et antérieure de l'anneau crural (*pl.* 3e, 5.), pour monter ensuite en haut et en dedans jusqu'au muscle droit dans lequel elle se distribue presque entièrement. Quelquefois cette artère vient du commencement de la crurale : dans ces cas, sa courbure sera d'autant moins prononcée que son origine sera plus infé-

rieure. Presque immédiatement après sa naissance, l'artère épigastrique fournit plusieurs petits rameaux très-variables en nombre et en calibre, et qui se distribuent aux parois du canal crural, au tissu cellulaire et aux vaisseaux lymphatiques contenus dans l'anneau de même nom. Parmi ces rameaux, il y en a un et quelquefois deux qui se portent transversalement en dedans vers la symphyse pubienne (*pl.* 2.e, *fig.* 1re, 2). Dans leur trajet ils suivent ordinairement le diamètre transversal de l'anneau; d'autres fois ils passent au-dessus de cette ouverture, rarement au-dessous. Dans l'une comme dans l'autre de ces trois circonstances, lorsqu'ils sont parvenus au-delà de l'anneau crural, ils appuient sur la face supérieure du ligament de *Gimbernat*. Lorsque l'épigastrique a donné ces petites branches, et qu'elle est parvenue à la hauteur du canal inguinal, elle fournit constamment un rameau assez considérable, qui, après avoir traversé la paroi postérieure de ce canal, se distribue au cordon testiculaire (*pl.* 3e, 15) ou au ligament rond; ensuite l'épigastrique croise la direction du cordon spermatique, et produit, avant de pénétrer dans le muscle droit, quelques branches qui n'ont aucun rapport avec notre sujet.

La veine iliaque externe fournit au moins une et quelquefois deux branches pour accompagner chacune des artères que nous venons de décrire; elles portent les mêmes noms.

Telles sont les dispositions les plus ordinaires des vaisseaux circonvoisins du canal et de l'anneau cruraux; il n'est pas rare cependant de voir la nature se jouer de ses lois générales, et nous offrir des anomalies curieuses, mais surtout très-intéressantes à connaître lorsqu'on a à faire choix d'un procédé opératoire avant de pratiquer le débridement.

Variétés relatives aux artères. Depuis long-temps des anatomistes avaient indiqué que l'artère obturatrice pouvait naître de l'épigastrique, de l'iliaque externe et de la crurale; mais personne, avant *Monro*, n'avait cherché à faire connaître approximativement, com-

bien de fois sur un nombre donné l'une ou l'autre de ces dispositions devait se rencontrer. D'après les recherches de cet anatomiste distingué, publiées au commencement de ce siècle, il paraît que sur vingt ou vingt-cinq sujets, il doit s'en trouver un sur lequel l'artère obturatrice ne naîtra pas de l'iliaque interne, mais bien de l'une ou de l'autre des trois origines dont nous avons parlé. Dans son excellente thèse sur l'anatomie des hernies de l'abdomen, M. *J. Cloquet* a publié un résultat d'après lequel cette anomalie se rencontrerait une fois sur quatre. Il a observé de plus qu'on la trouvait plus souvent sur la femme que sur l'homme. Ce résultat est, comme on le voit, bien différent de celui qu'a obtenu le chirurgien écossais. M. *Breschet* dit que l'artère sous-pubienne « a été trouvée tirer son origine de la sus-pubienne douze fois sur soixante-trois sujets. » Il est probable que si ce savant avait joint à ces cas ceux dans lesquels l'obturatrice naît de l'iliaque externe ou de la crurale, il aurait eu un résultat à peu près semblable à celui de M. *J. Cloquet*. Les nombreuses dissections que j'ai été à même de faire à l'amphithéâtre des hôpitaux me portent à établir cette proposition que sur six sujets, on n'en trouve qu'un sur lequel l'obturatrice ait une autre origine que l'hypogastrique. Malgré tout le soin que j'ai mis à recueillir mes notes, il m'a été impossible d'arriver à un résultat satisfaisant, soit sur les différences que le sexe peut apporter à ces anomalies relativement à leur fréquence, soit sur ce qui est relatif à leur siége.

Dans le plus grand nombre des cas où l'obturatrice ne naît point de l'hypogastrique, elle vient de l'épigastrique ; celle-ci la fournit le plus souvent à trois, quatre ou six lig. de son origine ; alors la sous-pubienne (*pl.* 2e, *fig.* 1.re, 1.), se porte immédiatement en bas et en dedans, collée au côté interne de la veine iliaque externe, et va gagner le trou qui lui a donné son nom. Si elle naît plus haut de l'épigastrique, elle décrit une légère courbure à convexité interne (*pl.* 2.e, *fig.* 1.re, 12), et descend vers le corps du pubis, plus ou moins rapprochée du côté interne de l'anneau crural. Quelquefois

elle dépasse cet anneau, et correspond au *ligament de Gimbernat.* Cette disposition se rencontre, d'après *Lauwrence*, une fois sur quatre-vingt. S'il survient une hernie crurale dans cette circonstance, le côté interne du collet du sac est entouré par ce vaisseau, qui, dans les autres cas, est toujours en dehors. Enfin quand l'épigastrique naît très-bas de l'iliaque externe ou du commencement de la fémorale, et qu'elle fournit l'obturatrice, celle-ci traverse la paroi interne du canal crural, et remonte la partie postérieure de l'anneau du même nom, au milieu des vaisseaux lymphatiques et du tissu cellulaire, qui le remplissent, se réfléchit sur la face postérieure du pubis jusqu'au trou sous-pubien. Cette anomalie est beaucoup plus rare que les premières. S'il survient alors une hernie crurale, l'obturatrice répond à la partie postérieure du collet du sac. Il est aussi bien rare de voir l'artère obturatrice naître isolément de l'iliaque externe ou de la crurale. Dans le premier cas, elle se comporte comme si elle venait de l'origine de l'épigastrique; et dans le second, elle monte dans le bassin, appuyée sur le muscle pectiné.

Toutes les fois que l'obturatrice prend son origine de l'épigastrique, elle fournit les rameaux anastomotiques, qui se portent vers la symphyse pubienne. En général aussi, les veines qui naissent de la fin de l'iliaque externe suivent les mêmes anomalies que les artères épigastrique et obturatrice. Cependant j'ai vu souvent une veine obturatrice (*pl.* 2.e, *fig.* 2.e, 8) naître de l'iliaque externe, quoique l'artère sous-pubienne naquît de l'hypogastrique. D'autres fois l'artère obturatrice naît de l'épigastrique ou de l'iliaque externe, tandis que la veine de même nom vient de l'hypogastrique.

Je dois parler ici d'une anomalie des plus singulières du système veineux, et dont, à ma connaissance, aucun auteur n'a fait mention : il y a près de trois ans, que sur un sujet destiné aux leçons de M. *Serres*, je trouvai une veine particulière, naissant par une double origine du côté interne de la fin de l'iliaque externe (*pl.* 2e, *fig.* 3, 4), et se portant, en formant plusieurs flexuosités, jusqu'à l'ombilic; là elle sortait de l'abdomen par un éraillement de la ligne blan-

che, formait sous la peau une anse de trois à quatre pouces de longueur, après quoi elle rentrait dans la cavité abdominale par la même ouverture, se plaçait au côté gauche du cordon fibreux, qui après la naissance représente la veine ombilicale, ne se confondait avec ce cordon que dans le sillon horizontal du foie; enfin lorsqu'elle était parvenue au niveau du sillon transversal, elle s'ouvrait dans le sinus de la veine-porte. Il y a quelques mois que M. *Ménière*, interne à l'Hôtel-Dieu de Paris, a rencontré un cas presqu'en tout semblable au nôtre, au moins pour ce qui concerne la portion sous-ombilicale de la veine anormale. Je fais abstraction de toutes les considérations physiologiques et organologiques que ces deux faits font naturellement naître dans l'esprit, pour ne m'occuper que de celles qui ont trait à la hernie crurale. En jetant les yeux sur le dessin qui représente le cas qui nous est propre (*pl.* 2e, *fig.* 3e), il est facile de voir qu'il est presque impossible de dire, d'une manière certaine, quelle aurait été la position de cette veine anormale relativement au collet du sac dans une hernie crurale : elle n'est pas assez rapprochée du *ligament de Gimbernat* pour que l'on puisse affirmer qu'elle aurait côtoyé son côté interne; et, d'une autre part, la chose ne paraît pas impossible lorsqu'on examine la distance qui sépare cette veine de l'artère épigastrique (*pl.* 2e, *fig.* 3e, 4 et 5). En effet, si une anse intestinale était venue presser entre ces deux vaisseaux pour se porter sous le ligament de *Poupart*, la veine anormale aurait nécessairement été déjetée en dedans, et alors on conçoit aisément que le débridement pratiqué selon la méthode de *Gimbernat* aurait déterminé une hémorrhagie presque sûrement mortelle. Dans le cas publié par M. *Ménière*, la même opération aurait indubitablement produit ce funeste résultat, sans que, dans l'une ni dans l'autre de ces deux malheureuses circonstances, on eût pu raisonnablement rien imputer à la maladresse du chirurgien.

Péritoine. Le péritoine, en tapissant la face postérieure de la paroi abdominale, passe derrière l'anneau crural et les vaisseaux

qui l'environnent; la face externe de cette poche séreuse est unie à ces parties par une couche de tissu cellulaire plus ou moins condensé que sir *Asley-Cooper* a nommé *fascia-propria ;* quelquefois, dans les hernies anciennes, cette couche peut acquérir beaucoup d'épaisseur. Elle est immédiatement appliquée sur la face externe du sac herniaire (*pl.* 3e, 1). Sur les côtés de la petite faulx du péritoine, on remarque deux enfoncemens que l'on appelle *fossettes*, et que l'on a distinguées en *externe* et en *interne*. C'est ordinairement l'externe qui correspond à l'orifice interne de l'anneau crural, et, par suite de cette disposition, c'est presque toujours la portion du péritoine qui la tapisse qui forme le sac herniaire.

J'ai plusieurs fois eu l'occasion de disséquer des cadavres chez lesquels les aponévroses des muscles abdominaux étaient flasques et relâchées. Chez ces sujets, les orifices des anneaux inguinaux et cruraux sont en général plus ou moins dilatés. Le péritoine peut à travers ces ouvertures, fournir des prolongemens, en forme de poche, qui représentent parfaitement bien des sacs herniaires, quoiqu'ils ne contiennent aucun organe. J'ai vu, entre autres, un homme de cinquante ans et d'une constitution lymphatique, sur lequel ces dispositions étaient tellement marquées, que lorsqu'il était debout ou qu'étant couché sur le dos, il faisait une grande inspiration, il se formait instantanément quatre tumeurs à la paroi inférieure de l'abdomen, deux inguinales et deux crurales; elles disparaissaient avec la même promptitude pendant l'expiration. La nécropsie me démontra que chez cet homme il existait aussi des prédispositions semblables à celles que je viens de rapporter pour les hernies périnéales et ischiatiques.

CHAPITRE II.

Il y a hernie crurale toutes les fois qu'un viscère quelconque de l'abdomen est sorti par l'anneau crural, ou qu'il est simplement engagé dans cette ouverture. Cette maladie se manifeste par une tu-

meur située à la partie supérieure de la cuisse, immédiatement au-dessous du ligament de *Falloppe*, et plus rapprochée de l'angle du pubis que de l'épine supérieure de l'ilium. Cependant il est des cas dans lesquels la hernie crurale existe, sans que pour cela il y ait tumeur extérieure apparente; c'est lorsqu'une partie seulement de la circonférence de l'intestin se trouve pincée. Cette maladie s'observe fréquemment chez les femmes qui ont eu plusieurs enfans. Elle est au contraire très-rare chez les hommes et chez les femmes qui n'ont jamais enfanté. *Arnauld* a établi que, sur vingt femmes mariées portant des hernies, on trouve dix-neuf mérocèles; tandis que sur cent individus hommes ou femmes non mariées affectés aussi de hernies, à peine si l'on en rencontrait une crurale. Les observations recueillies pendant quelques années dans les salles de M. *Dupuytren*, et publiées par MM. *Cuveilhier* et *Breschet*, prouvent très-évidemment que la hernie crurale est beaucoup plus fréquente chez l'homme qu'on ne l'avait pensé jusqu'à ce jour. La société des bandagistes de Londres, sur cinq cent quatre-vingt-treize cas de hernies fémorales, en a trouvé cinq cent dix appartenant aux femmes, et quatre-vingt-trois à des hommes. *Hesselbach* dit que si la hernie fémorale a été regardée pendant long-temps comme très-rare chez l'homme, c'est qu'on l'a souvent méconnue à cause de sa petitesse. Tous les auteurs s'accordent à dire que la maladie qui nous occupe est plus fréquente du côté droit que du côté gauche. Je ne connais aucune disposition particulière capable d'expliquer cette prédilection; les causes de la hernie crurale sont les mêmes que celles de toutes les autres hernies. En général, c'est à la suite de l'action d'une seule ou de plusieurs de ces causes que la hernie est instantanément produite. Ce n'est que chez les personnes faibles, d'un tempérament lymphatique, et relevant d'une longue maladie, que cette hernie, comme toutes les autres, peut se former peu à peu par la dilatation graduelle de l'anneau crural.

Le plus communément, ce sont les intestins grêles, seuls ou avec l'épiploon, qui forment la hernie crurale; viennent ensuite le cœcum

et le colon. Il est assez rare de voir la vessie sortir par l'anneau crural. M. *Lallement* a rencontré dans une hernie crurale, du côté droit, l'utérus, ses annexes et une partie du vagin.

Lorsque la cause déterminante de la hernie crurale agit, l'organe qui doit la former en sortant du ventre vient appuyer sur la fossette externe du péritoine, qui correspond, comme nous l'avons dit précédemment, à l'orifice interne de l'anneau crural. Cet organe pousse le péritoine au-devant de lui; il s'engage, ainsi coiffé par cette membrane, dans l'anneau crural, et descend plus ou moins bas au-dessous du ligament de *Fallope* et de la terminaison du *processus falciformis*, hors de la gaîne des vaisseaux fémoraux. En pénétrant dans l'anneau crural, les organes herniés correspondent en dedans à la base du ligament de *Gimbernat*, en dessous, à la veine fémorale, dont ils sont séparés par une cloison fibreuse, et plus en dehors encore, à l'artère épigastrique. (*pl.* 3, 5). En avant, ils sont en rapport avec la partie postérieure du ligament de *Poupart*; en arrière, enfin, avec le pubis. Je laisse, pour un moment, l'exposé des variétés que ces rapports peuvent offrir, pour m'occuper de la tumeur extérieure.

Le volume de la hernie crurale est ordinairement moindre que celui de la hernie inguinale; il peut varier entre la grosseur d'une noisette et celle d'une tête d'enfant; mais, terme moyen, la mérocèle ne dépasse guère le volume d'un petit œuf de poule. L'aspect de la tumeur herniaire varie beaucoup selon les cas; si la hernie est petite et récente, la tumeur est dure, arrondie, légèrement élastique; la peau glisse facilement par-dessus; a-t-elle le volume d'un œuf, sa figure n'est plus la même : au lieu d'être arrondie, elle est allongée transversalement; une partie de sa convexité remonte au-dessus du ligament de *Poupart*, sur l'aponévrose du muscle grand oblique : de ses deux extrémités, l'interne, qui est aussi inférieure, est plus volumineuse que l'externe. Les pathologistes attribuent, avec juste raison, cet allongement transversal de la hernie crurale et son ascension sur l'oblique externe à l'adhérence du *fascia-superficialis* avec le *fascia-*

lata, qui gêne le développement de la tumeur en bas, et aux mouvemens de fléxion de la cuisse sur le bassin. Enfin, si la hernie devient très-volumineuse, et qu'elle se porte jusque sur la partie moyenne de la cuisse, comme *Scarpa*, *Pelletan* et beaucoup d'autres chirurgiens en citent des exemples, elle devient piriforme; sa grosse extrémité est tournée en bas, et son sommet répond à l'anneau crural. Elle a alors, comme on le voit, à peu près la même configuration que la hernie scrotale; mais la peau qui la recouvre est si fortement distendue et amincie, que l'on voit, à travers son épaisseur, les mouvemens péristaltiques des intestins, phénomène qui n'est jamais visible dans les hernies inguinales.

Les signes de la hernie crurale sont les mêmes que ceux des autres hernies de l'abdomen; tumeur molle, rénitente, élastique, plus ou moins facile à déprimer, sans changement de couleur à la peau, et le plus souvent sans douleur; lorsque le malade est debout, ou qu'il tousse pendant qu'il est couché, la tumeur augmente de volume. Enfin, comme toutes les autres hernies, la mérocèle peut être réduite en partie ou en totalité, ou être irréductible.

Lorsque la tumeur est petite et récente, il est facile de la distinguer de la hernie inguinale : celle-ci est placée au-dessus et au côté interne du pilier externe ; elle est dirigée en bas et en dedans vers le fond des bourses, et l'on sent le cordon testiculaire à sa partie postérieure. Au contraire, la hernie crurale est placée au-dessous et en dehors du pilier externe du grand oblique ; elle descend presque verticalement sur la partie antérieure de la cuisse, et l'on ne rencontre rien de semblable au cordon testiculaire, à sa partie postérieure. Dans le bubonocèle, il est facile de reconnaître par le toucher l'ouverture qui a livré passage aux organes déplacés; tandis que, dans la hernie fémorale, la chose est presque toujours impossible. En général, les signes que nous venons d'examiner sont plus appréciables chez l'homme que chez la femme : cela tient à ce que, chez cette dernière, le pilier externe est moins prononcé que chez l'homme, et que le ligament rond ne dirige pas aussi bien le sac

herniaire vers la grande lèvre, que le fait le cordon spermatique vers le scrotum. Enfin, un caractère distinctif de la hernie crurale, c'est que, par suite de la compression des nerfs et des vaisseaux fémoraux, le membre correspondant à cette hernie est engourdi et plus ou moins œdématié, symptômes qu'on n'observe jamais dans la hernie inguinale.

Plusieurs maladies ayant leur siége dans le pli de l'aine peuvent être prises pour une hernie crurale, et réciproquement, celle-ci étant méconnue, peut être confondue avec quelque autre affection. Un engorgement chronique ou inflammatoire des ganglions de l'aine a quelquefois été pris pour une hernie crurale, et d'autres fois la hernie a été regardée comme un bubon. *Sabatier* avoue avec candeur être tombé dans cette méprise. En examinant attentivement les parties, on sera porté à croire que c'est un engorgement lymphatique, si la tumeur est dure, mobile sous la peau, et que pendant une grande inspiration elle n'augmente pas de volume. Les signes opposés appartiennent ordinairement à la hernie crurale ; je dis ordinairement, parce que, lorsque la hernie est petite, elle peut être aussi dure qu'un ganglion engorgé et rester immobile pendant les plus fortes inspirations. Une chose bien digne de remarque, et à laquelle on n'a pas fait assez attention, c'est que la hernie crurale détermine presque toujours l'engorgement des ganglions de l'aine. Si dans ces cas la suppuration s'établit, on conçoit combien devront être grandes les précautions à garder, s'il est nécessaire d'ouvrir le foyer purulent. Lorsqu'à la suite de la carie des vertèbres le pus vient former un foyer à la partie supérieure de la cuisse, au-dessous du ligament de *Fallope*, et que la tumeur formée par ce foyer est encore petite, il est très-aisé de se méprendre sur la nature de cette maladie. Aussi, avant les savantes recherches de *Pott* sur la carie de la colonne vertébrale, avait-on souvent pris ces tumeurs pour des hernies crurales; en effet, comme dans celles-ci, la tumeur diminue de volume ou disparaît complètement lorsque le malade est couché sur le dos, et que le bassin est un peu plus élevé que le reste du tronc. Cependant,

malgré cette conformité, on pourra distinguer ces deux maladies sans recourir aux signes généraux, en faisant attention à la manière dont la tumeur disparaît : si c'est un abcès par congestion, elle disparaîtra peu à peu et sans bruit, tandis que la hernie, après avoir un peu diminué de volume, rentre subitement et en bloc, en faisant entendre le bruit particulier que l'on appelle *gargouillement.*

Un anévrysme de la partie supérieure de l'artère fémorale, lorsqu'il est ancien et volumineux, peut quelquefois être pris pour une mérocèle. *Arnauld* dit qu'il a vu un de ces anévrysmes entièrement semblable, pour la forme, à une hernie crurale de moyen volume. Il suffira, pour distinguer ces deux maladies l'une de l'autre, de les examiner avec attention, et de remonter à leurs signes commémoratifs. Tout le monde connaît l'observation suivante, que notre illustre *J. L. Petit* rapporte dans ses œuvres chirurgicales : Une fille d'auberge avait une dilatation variqueuse de la partie supérieure de la saphène, et un charlatan qui avait pris cette tumeur pour une hernie lui avait ordonné un bandage pour la contenir ; mais comme ce moyen ne faisait qu'augmenter ses douleurs au lieu de la soulager, elle fut présentée à *J. L. Petit,* qui, à la couleur violacée de la tumeur, à sa disparition graduelle et complète lorsqu'on élevait la cuisse, et à sa réapparition lorsque la malade était debout, reconnut la véritable nature de cette maladie, et conseilla à la malade de ne plus porter de bandage. Quoiqu'au premier abord il paraisse facile de distinguer l'une ou l'autre des dilatations vasculaires dont je viens de parler, d'avec la hernie crurale, le praticien sage et expérimenté n'omettra jamais rien de tout ce qui peut servir à caractériser ces maladies. C'est probablement pour avoir négligé ce précepte que *Mayer* ouvrit une poche sanguine en croyant opérer une hernie crurale.

M. *Béclard* dit que des kystes de différentes natures peuvent se développer accidentellement dans le tissu graisseux de l'aine, et simuler une hernie crurale ; j'ai eu occasion de voir une fois un sujet

qui portait un kyste rempli par de la sérosité : il était gros comme une petite noix, et était engagé dans l'anneau crural, mais il ne soulevait pas la peau d'une manière sensible. Si chez ce malade il était survenu une hernie crurale, et qu'il eût fallu en venir à l'opération, la présence de cette poche séreuse aurait pu induire en erreur, ou pour le moins embarrasser beaucoup le chirurgien, qui n'aurait pas été prévenu sur la possibilité de son existence.

On trouve, dans le Journal de médecine de MM. *Corvisart, Boyer* et *Leroux*, l'observation d'un jeune homme chez lequel un testicule était sorti de l'abdomen par l'anneau crural, et avait fait croire à l'existence d'une hernie crurale. *Arnauld* parle, dans ses Mémoires de chirurgie, d'un officier chez lequel le testicule du côté droit était sorti sur l'arcade crurale, et formait une tumeur semblable à une hernie. Cet officier portait un bandage à pelote concave pour contenir cette prétendue hernie ; mais ce bandage le faisant beaucoup souffrir, il vint demander des conseils à *Arnauld*, qui, à l'aide de trois signes principaux, reconnut la maladie. 1.° Il n'y avait point de testicule dans la bourse de ce côté, et il n'y en avait jamais eu ; 2.° cette tumeur avait toute la forme, la figure et la consistance d'un testicule ; 3.° enfin, la douleur que ressentait le malade lorsqu'on comprimait la tumeur était en tout semblable à celle qu'il éprouvait lorsqu'on comprimait le testicule du côté opposé. En pareil cas il est impossible, selon nous, de tenir une conduite plus rationnelle que celle que suivit le célèbre praticien que nous venons de citer.

Si, après un examen comparatif des signes de la hernie crurale avec ceux qui sont propres à chacune des tumeurs dont nous venons de parler, il reste encore des doutes sur la véritable nature de la maladie, ces doutes doivent entièrement disparaître lorsque le malade éprouve les symptômes de l'étranglement, ou du moins dans ces cas le médecin devra se conduire comme s'il était parfaitement sûr qu'il existât une hernie.

Maintenant que nous avons parlé des signes de la hernie crurale,

nous allons nous occuper de sa description anatomique, et faire connaître avec détail les rapports du collet du sac avec les vaisseaux qui l'entourent.

Les enveloppes de la hernie crurale sont toujours plus minces que celles de la hernie inguinale, toutes choses étant égales d'ailleurs : ces enveloppes sont, en comptant de dehors en dedans, la peau, le *fascia-superficialis*, la couche des ganglions lymphatiques, le *fascia-propria* et le péritoine. Ces deux dernières forment seules de véritables enveloppes ; les autres ne font que passer au-devant de la hernie. Lorsque la hernie crurale est un peu volumineuse, la peau qui la recouvre est plus ou moins amincie ; elle est ordinairement roulante sur la tumeur. Au-dessous des tégumens communs se trouve le *fascia-superficialis* (*pl.* 3e, E.), qui a ordinairement peu d'épaisseur, et dont la face interne se sépare toujours avec assez de facilité du tissu cellulaire qu'elle recouvre. C'est dans ce tissu cellulaire que sont contenus les vaisseaux et les ganglions lymphatiques de l'aine. Si la hernie est petite et récente, cette couche celluleuse est bien marquée ; mais si la hernie est ancienne et volumineuse, les glandes de l'aine sont écartées les unes des autres, et le tissu graisseux qui les unissait est entièrement confondu avec le *fascia-propria* (*pl.* 3e I.). Celui-ci sort de l'abdomen, poussé par le péritoine, comme le péritoine l'est lui-même par l'organe qui se déplace ; il forme par conséquent une enveloppe extérieure et complète au sac herniaire, auquel il est en tout semblable par sa forme. Si la hernie n'est pas ancienne, on distingue facilement cette poche fibro-celluleuse d'avec le sac et le tissu cellulaire qui entoure les vaisseaux lymphatiques ; mais comme nous l'avons déjà fait observer, si la hernie est ancienne, ces deux parties sont confondues l'une avec l'autre et adhèrent ensemble sur la face externe de la poche péritonéale. Par suite de ces dispositions particulières et accidentelles, on prévoit d'avance que la lame fibro-celluleuse extérieure au péritoine, peut offrir des différences capables d'induire en erreur les chirurgiens les plus expérimentés. « Tantôt, dit *Scarpa*, elle présente des intersections produites par

« des brides ligamenteuses, tantôt elle est parsemée de petits kystes « séreux, et d'autres fois elle contient de la graisse et ressemble à « l'épiploon. Dans tous ces cas, la nature et l'aspect connu du tissu « cellulaire en général, servent de guide dans la dissection de cette « enveloppe, jusqu'à ce qu'on soit arrivé au sac herniaire périto- « néal. » *Hesselbach* a donné la figure d'un cas dans lequel le sac péritonéal était divisé en plusieurs lobes par des bandelettes fibreuses. M. *J. Cloquet* a aussi publié plusieurs dessins qui représentent des sacs de hernie crurale, couverts de vésicules adipeuses, offrant une telle ressemblance avec l'épiploon, qu'il aurait été facile de s'y tromper. La méprise, dans ces cas, pourrait être des plus funestes, parce que si l'on tentait de faire rentrer ce prétendu épiploon, et que l'on y réussît, les accidens pour lesquels on se serait décidé à l'opération, pourraient augmenter au lieu de diminuer. Enfin au-dessous des diverses couches dont nous venons de parler, se trouve le sac herniaire proprement dit (*pl.* 3e, NNN.), qui enveloppe immédiatement l'organe déplacé. Dans l'état sain, ce prolongement péritonéal est blanc, resplendissant, et libre de toute adhérence avec les parties qu'il contient ; son épaisseur est toujours la même que celle du reste du péritoine : lorsque cette poche a été enflammée, il n'est pas rare de la voir adhérer avec les parties qu'elle contient, surtout lorsque c'est l'épiploon. Si l'inflammation est nouvelle, la face interne du sac peut être tapissée par une membrane accidentelle résultant de l'exhalation d'une lymphe concrescible et organisable. La face externe du sac est plus ou moins fortement unie à la face interne du *fascia-propria*.

Dans la hernie crurale la forme du sac varie autant que celle de la hernie elle-même ; si celle-ci est petite, le sac est arrondi, et l'axe de de son corps a la même direction que celui de son col. La hernie est-elle plus volumineuse, le sac s'allonge transversalement et se relève vers le muscle oblique externe ; de sorte que son fond forme avec son col un angle presque droit. Si la hernie est des plus volumineuses, elle descend sur la cuisse, et prend, comme on l'a dit, la

forme d'une bouteille ; par conséquent le corps et le col du sac ont la même direction.

La partie supérieure du sac herniaire est plus ou moins rétrécie et porte le nom de *col* ou *collet* du sac, (*pl.* 3ᵉ, 14) ; sa face externe correspond à l'anneau crural : nous avons déjà dit que ses rapports étaient dans les hernies commençantes, par son côté interne à la base du ligament de *Gimbernat*, par l'externe à la veine fémorale, dont il n'est séparé que par la paroi interne du canal crural ; en avant, ce même collet répond à l'aponévrose du grand oblique, et en arrière au corps du pubis. Mais lorsque la hernie augmente de volume, il survient dans ces rapports des changemens qui ont induit en erreur, sur le véritable siége primitif de la maladie qui nous occupe, plusieurs pathologistes distingués. Ces changemens sont un élargissement plus ou moins considérable de l'anneau crural, et, par suite de ce fait, une augmentation proportionnelle du col du sac. Le côté externe de l'anneau étant la partie de cette ouverture qui offre le moins de résistance, ce doit toujours être au-devant de la veine et de l'artère fémorale que le collet du sac se dilate ; c'est en effet ce qui arrive. Cette tendance du collet du sac à se porter en dehors dans les hernies volumineuses, a fait avancer avec quelque apparence de vérité à des hommes de premier mérite, que, dans certains cas, la hernie crurale pouvait se faire en passant au-devant des vaisseaux fémoraux et même entre ceux-ci et l'épine antérieure supérieure de l'ilium. D'aprés les faits anatomiques exposés dans le premier chapitre, nous savons que la hernie crurale ne peut jamais avoir lieu dans l'un ou dans l'autre de ces points, sans qu'il y ait eu rupture de la lame superficielle du *fascia-iliaca* qui se porte au *fascia-transversalis;* mais, comme ce prolongement offre une certaine résistance, les viscères auront toujours beaucoup plus de facilité à sortir par l'anneau crural qu'à opérer cette rupture. Si la hernie est peu volumineuse, l'artère épigastrique n'a aucun rapport avec son col ; elle est à quatre, six, et quelquefois huit lignes en dehors de cette partie. Il arrive assez souvent, comme nous l'avons déjà dit, que cette artère donne nais-

sance à la sous-pubienne; dans ce cas, celle-ci peut avoir des rapports très-importans avec le collet du sac. Si l'obturatrice ne naît de l'épigastrique qu'à quatre ou cinq lignes de l'iliaque externe, elle correspondra toujours au côté externe du sac; mais si cette artère naît plus haut de la sus-pubienne, elle se portera alors de dehors en dedans au-devant du col de la hernie, et embrassera son côté interne pour descendre vers le trou obturateur. Dans cette disposition des vaisseaux, le col du sac est presque entièrement entouré par eux; il ne reste que sa partie postérieure de libre. Les anomalies dans la distribution des veines sus et sous-pubiennes peuvent donner les mêmes variétés de rapport que celles des artères. Chez l'homme, outre les dispositions dont nous venons de parler, la partie antérieure du col de la hernie est toujours en rapport avec le cordon testiculaire qui descend obliquement en bas et en dedans.

Lorsque l'artère et les veines spermatiques se sont jointes avec le canal déférent pour former le cordon (*pl.* 3ᵉ, 7 et 6), celui-ci abandonne le côté interne de la masse commune au psoas et à l'iliaque pour gagner l'orifice supérieur du canal inguinal qui est placé à huit ou dix lignes au-dessus du bord inférieur du grand oblique. Presque immédiatement après être parvenu dans ce canal, il croise l'artère épigastrique, reçoit un petit rameau que celle-ci lui fournit, et continue de descendre en se rapprochant de plus en plus du bord inférieur du grand oblique sur lequel il repose à sa sortie du canal inguinal. Par cette description, on voit que le cordon passe au-devant du collet du sac et qu'il en est plus rapproché en dedans qu'en dehors : le volume de la hernie apporte quelques variétés à ces dispositions; lorsqu'elle petite, la distance qui sépare le cordon du bord inférieur du grand oblique est plus marquée que lorsqu'elle est volumineuse, parce que dans ce dernier cas le ligament de *Fallope* est un peu refoulé en haut. En comparant cette description, faite en grande partie d'après la planche 3ᵉ avec la planche 8ᵉ de l'ouvrage de *Scarpa*, on verra qu'il y a entre ces deux faits une grande différence relativement à la position du cordon testiculaire *Scarpa* a repré-

senté le cordon passant au-dessous du bord inférieur de l'oblique externe, et par conséquent obligé de remonter un peu pour pénétrer dans le canal inguinal. Parvenu dans ce canal il le fait appuyer presque immédiatement sur l'espèce de gouttière que représente l'aponévrose du grand oblique. J'ai plusieurs fois étudié par la dissection les rapports du cordon testiculaire avec l'arcade crurale, tant dans l'état sain que dans l'état pathologique, et je n'ai jamais rencontré des rapports semblables entre ces deux parties; ce qui me porte à penser, malgré tout le respect que je dois au célèbre professeur de Pavie, qu'il a un peu forcé ces rapports pour donner plus de poids au procédé opératoire qu'il recommande.

CHAPITRE III.

La hernie crurale réclame les mêmes soins que ceux que l'on emploie pour toutes les hernies en général, sauf quelques modifications particulières, nécessitées par la disposition des parties sur lesquelles cette maladie a son siége. Ainsi, lorsqu'on sera appelé auprès d'un malade affecté de hernie crurale, l'on emploira les moyens généraux communs à toutes les hernies, et on s'occupera de la faire rentrer. Pour y parvenir le plus aisément possible, le malade devra être couché sur le dos, la tête fléchie sur la poitrine, et le bassin un peu élevé pour que les muscles abdominaux soient relâchés : la cuisse du côté malade doit aussi être fléchie et portée dans l'adduction, afin que le feuillet de l'aponévrose *fascia-lata* qui s'attache au ligament de *Fallope* et qui le tend, soit aussi dans le relâchement. En agissant sur la tumeur, le chirurgien doit bien se rappeler que le plus souvent elle s'élève sur la partie inférieure du grand oblique, et que par conséquent il est nécessaire de la presser de haut en bas, pour la ramener au niveau de l'orifice inférieur de l'anneau crural. Lorsqu'on est parvenu à placer ainsi la hernie, on doit la pousser doucement suivant la direction connue de l'ouverture qui lui a livré passage ; c'est-à-dire de bas en haut,

et un peu d'avant en arrière, et de dedans en dehors. On obtient, selon nous, un plus grand avantage en la dirigeant dans ce dernier sens, que lorsqu'on la dirige de dehors en dedans, parce que le côté interne de la circonférence de l'anneau est beaucoup plus résistant que l'externe. Cependant beaucoup de praticiens conseillent de la diriger en haut et en dedans.

Après que l'on est parvenu à réduire la hernie crurale, il faut recommander au malade de faire usage d'un bandage pour la maintenir réduite; ce bandage diffère peu de celui que l'on emploie pour les hernies inguinales. Son col sera court et incliné vers le pubis; sa pelote, plus allongée que celle des bandages usités pour les hernies inguinales, devra être légèrement inclinée en haut, afin qu'elle puisse comprimer l'anneau crural de bas en haut, et d'avant en arrière. Ce bandage doit toujours être porté, parce que les hernies crurales sont très-sujettes à récidiver. *Scarpa* dit qu'il ne connaît aucun exemple de hernie fémorale, quelque petite et récente qu'elle fût, qui n'ait reparu aussitôt après le bandage enlevé, quoi qu'on l'eût maintenu appliqué pendant long-temps et sans aucune interruption. M. le professeur *Boyer* attribue cette impossibilité de guérir radicalement les hernies crurales à l'organisation de l'anneau crural que sa structure fibreuse dispose moins à se resserrer que l'anneau inguinal.

Lorsque, pour réduire la hernie fémorale, on a mis en usage tous les moyens indiqués en pareil cas, et que pendant leur emploi on a suivi les règles énoncées plus haut; si la tumeur n'a pu être réduite, et que les symptômes de l'étranglement existent déjà depuis quelques heures, on doit en venir sur-le-champ à l'opération. Ici les plus courts délais peuvent avoir des suites plus funestes encore que dans toute autre hernie, à cause de l'étroitesse et du peu d'extensibilité de l'anneau crural.

Pour l'opération de la hernie crurale, on suit encore la même marche que lorsqu'on opère une autre hernie. Elle n'offre quelques particularités que pour le débridement; l'incision de la peau doit

avoir à peu près la même direction que celle du plus grand diamètre de la tumeur herniaire ; ainsi elle peut être verticale ou oblique, de haut en bas, et de dehors en dedans : dans tous les cas, elle doit commencer à environ un pouce au-dessus du ligament de *Fallope*, et descendre jusqu'à la partie inférieure de la tumeur ; cette incision faite, on coupe dans la même étendue et la même direction le *fascia-superficialis*. Au-dessous de cette légère aponévrose, se trouvent les vaisseaux lymphatiques et les ganglions de l'aine, réunis en masse si la hernie est petite, et écartés les uns des autres, et pour ainsi dire disséminés à sa surface lorsque la hernie est volumineuse et ancienne. Lorsque les vaisseaux et les glandes dont je viens de parler sont en paquet sur la tumeur, on les écarte les uns des autres avec précaution, en évitant, autant que possible, de les blesser. Cela fait, on est arrivé sur la face externe du *fascia-propria* que l'on distingue aisément de la couche précédente, si la hernie est nouvelle ; mais lorsque celle-ci est ancienne, ces deux parties sont entièrement confondues ensemble, comme nous l'avons déjà fait remarquer. Quelles que soient leurs dispositions respectives, on doit les inciser aussi largement que possible, depuis le col de la hernie jusqu'à sa partie inférieure ; mais cette incision doit être faite avec beaucoup de ménagement : pour cela, on pince cette couche, on la soulève, et l'on passe par-dessous, une sonde cannelée sur laquelle on l'incise avec un bistouri ou avec des ciseaux. Si l'on rencontre quelques kystes remplis par de la sérosité, ou par toute autre matière, il faut les ouvrir avec la plus grande précaution, parce que quelquefois il est possible de se méprendre et de croire avoir à faire à une de ces poches, lorsque ce peut être une bosselure du sac péritonéal comme il en présente quelquefois. Une marche opposée à celle que nous recommandons, d'après tous les bons praticiens, pourrait, dans ces cas, avoir les suites les plus fâcheuses. Enfin, lorsque le *fascia-propria* est incisé, le sac péritonéal est à découvert ; ordinairement il ne contient que peu de sérosité, on l'ouvre dans toute sa longueur, en suivant les préceptes indiqués

dans tous les bons auteurs pour éviter de léser les organes qu'il contient. Cette ouverture faite et les bords de l'incision écartés, on aperçoit les viscères herniés. Nous supposons qu'ils sont dans l'état sain : si la hernie est volumineuse, on peut en général les déplacer avec assez de facilité et découvrir le collet du sac, et l'anneau crural sur lesquels on doit pratiquer le débridement ; mais si la hernie est petite, ou d'un moyen volume, et que l'étranglement soit très-fort, souvent il devient alors très-difficile de pouvoir assez déprimer l'intestin pour que l'anneau crural soit à découvert. Il est impossible de donner une meilleure description de ce phénomène, que celle que l'on trouve dans un Recueil d'observations sur les hernies, par *Déjan*. Cet auteur s'exprime ainsi : « L'intestin qui formait la hernie, « étant rempli de beaucoup de matières et d'air, s'était distendu au « point qu'il en résultait une espèce de champignon qui couvrait « exactement toute la circonférence de l'arcade, et il était tellement « tendu que je ne pouvais parvenir à l'affaisser pour introduire « mon instrument par-dessous l'arcade afin de la dilater (inciser). « J'y parvins néanmoins en le portant en biais. »

Lorsque la hernie crurale est épiploïque, les inconvéniens dont nous venons de parler sont beaucoup moindres. Après que le sac péritonéal a été ouvert dans toute son étendue, le chirurgien doit chercher à faire rentrer les organes herniés, mais sans employer aucun effort violent. Si les difficultés sont trop grandes, il pratiquera le débridement. Les tentatives de réduction faites sans espoir fondé de succès, ne peuvent qu'être nuisibles.

Débridement. Il est peu d'opérations sur lesquelles le génie des chirurgiens se soit plus exercé que sur le débridement de la hernie crurale, et surtout pendant ces derniers temps. Aussi paraît-il raisonnable de dire qu'il est impossible d'employer un moyen quelconque pour cette opération, qui n'ait déjà été préconisé.

Avant *Arnauld*, on opérait la hernie crurale de la même manière chez l'homme que chez la femme ; et, chez l'un comme chez l'autre,

on incisait le ligament de *Fallope*, directement en haut, ou en haut et en dedans. Mais un jour qu'*Arnauld* avait opéré un jeune homme, tout avait paru s'être très-bien passé, le malade n'avait perdu que très-peu de sang, et il n'éprouvait aucune douleur ; malgré cela il mourut une heure après. Cette mort précipitée étonna beaucoup *Arnauld* qui voulut en connaître la cause : pour cela il ouvrit le cadavre ; il trouva une grande quantité de sang dans l'abdomen, et il pensa que l'artère épigastrique avait été ouverte ; mais en faisant la recherche de ce vaisseau il le trouva intact, et s'aperçut que l'artère spermatique était coupée en travers. Frappé d'une circonstance aussi inattendue, il fit des recherches sur la position respective du cordon testiculaire et du collet du sac, recherches qui le conduisirent à avancer qu'il était impossible de faire la section du ligament de *Fallope*, sans intéresser le cordon testiculaire. Dès-lors, il se servit pour lever l'étranglement, d'un crochet avec lequel il soulevait le bord inférieur du grand oblique, et élargissait ainsi l'anneau crural ; mais ce moyen a été abandonné depuis bien long-temps à cause des difficultés que l'on éprouve à le mettre en usage dans certains cas, et de son insuffisance dans quelques autres. Il en a été de même du dilatatoire que *Leblanc*, d'Orléans, employait pour toutes les hernies. Cependant dans ces derniers temps, *B. Bell* et *Scarpa* ont recommandé l'usage de ces instrumens combinés avec les incisions.

Il est difficile de comprendre le silence que la plupart des auteurs venus après *Arnauld* ont gardé sur un fait aussi intéressant que celui que cet auteur a le premier fait connaître. Comment se fait-il que des hommes aussi justement recommandables que les *J. L. Petit*, les *Ledran*, les *Heister*, les *Sabatier*, les *Lassus*, et d'autres, aient continué à débrider la hernie crurale en haut et en dedans, sans tenir aucun compte des judicieuses observations d'*Arnauld*? Pour trouver quelque chose de rationnel, il faut arriver à la fin du dernier siècle, époque à laquelle *Gimbernat* fit connaître ses lumineuses recherches sur les causes de l'étranglement dans la hernie crurale, et un procédé nouveau pour éviter les lésions du cordon sper-

matique. Après cet éveil donné par le chirurgien espagnol, un grand nombre de chirurgiens anglais, italiens et français ont successivement mis au jour une multitude de procédés pour lever l'étranglement dans la hernie qui nous occupe. Nous allons donner une description sommaire de quelques-uns de ces procédés.

Procédé de Gimbernat. Ce chirurgien étant convaincu d'après ses propres recherches anatomiques, que la cause de l'étranglement réside en entier dans le prolongement triangulaire que le grand oblique envoie au corps du pubis (*pl.* 2.e, *fig.* 2.e, 5), opérait ainsi le débridement. « Pour cela, dit-il, on introduit entre l'intestin et la partie interne du collet du sac une sonde profondément cannelée, et l'on glisse dans sa cannelure un bistouri boutonné et à lame étroite, dont le tranchant doit être dirigé un peu vers la symphyse pubienne. » De cette manière, on incise la base du pilier postérieur du grand oblique, et, par conséquent, les fibres les plus inférieures de l'aponévrose de l'oblique externe, celles qui le plus souvent produisent l'étranglement. Outre ce grand avantage, ce procédé a encore celui d'éviter la lésion du cordon testiculaire, et à plus forte raison, la section de l'épigastrique, qui est placée au côté externe du col du sac; il est vrai aussi que lorsque l'artère obturatrice (*pl.* 2.e, *fig.* 1.re, 12) naît de l'épigastrique à la distance de huit ou dix lignes de l'iliaque externe, elle peut, comme nous l'avons déjà dit, se trouver placée au côté interne du col, et alors il est presque immanquable qu'elle soit coupée pendant le procédé que nous décrivons; mais ces cas sont si rares, qu'à peine si on les rencontre une fois sur quatre-vingt ou quatre-vingt-dix, et encore malgré cette position des plus défavorables, il est quelquefois possible de ne pas couper cette artère. Pour cela, il faut avoir soin de ne pas trop enfoncer le bistouri au-delà de l'anneau crural, parce que quelquefois l'artère obturatrice est elevée de quelques lignes au-dessus de la face postérieure du ligament de *Gimbernat*, et l'on conçoit que la pointe boutonnée du bistouri puisse passer au-dessous d'elle sans l'intéresser.

M. *Ducrous*, de Marseille, rapporte un exemple dans lequel ces dispositions se rencontrèrent.

On trouve dans *Scarpa* un procédé à peu près semblable à celui qui vient d'être décrit. Cet auteur conseille de le mettre en usage lorsque la constriction du collet du sac est produite par l'orifice interne de l'anneau crural (*pl.* 2.e, *fig.* 1.re, 7). Nous pensons que le bistouri convexe sur son tranchant, qu'emploie *Scarpa*, est préférable à celui de *Gimbernat*, parce qu'en le faisant glisser doucement le long de la cannelure de la sonde, il agira sur le pilier postérieur, de bas en haut et de dehors en dedans; et, de cette manière, on évitera plus aisément la lésion des vaisseaux qui peuvent se rencontrer au côté interne du col du sac, en ayant soin toutefois de ne pas trop enfoncer le bistouri.

Procédé de B. Bell. Ce chirurgien pratiquait d'abord une incision dirigée en haut sur le ligament de *Fallope*, il passait ensuite pardessous celui-ci le crochet d'*Arnauld*, pour le soulever, et élargir ainsi l'anneau crural. Si l'étranglement persistait, *Bell* augmentait peu à peu l'incision jusqu'à ce qu'il fût entièrement levé; et il prétend qu'en agrandissant ainsi l'incision, on peut la prolonger au-delà du ligament de *Fallope*, sans intéresser les vaisseaux du cordon spermatique. *Scarpa* doute de ce fait, et au lieu de faire une seule incision, il conseille d'en pratiquer plusieurs très-petites pour éviter d'arriver jusqu'au cordon, et cependant relâcher assez le bord inférieur de l'aponévrose du grand oblique. Il emploie aussi le crochet d'*Arnauld*. Par ce qui vient d'être dit, on voit que ces deux procédés presque semblables ont beaucoup de rapports avec celui d'*Arnauld*, dont ils ne diffèrent que par quelques incisions. Je pense qu'ils ne doivent être employés que lorsque l'étranglement dépend de l'orifice externe de l'anneau crural (*pl.* 1.re, 4), parce que, par les petites incisions dirigées en haut, on ne coupe pas les fibres aponévrotiques du pilier postérieur (parties inférieures du ligament de *Gimbernat*), qui correspondent à son orifice interne, mais seulement celle du pi-

lier externe. Dans tous les cas, si l'on voulait suivre le procédé de *Scarpa*, et que l'étranglement fût interne, il faudrait avoir soin de pratiquer les incisions vers la réunion des deux tiers externes du ligament de *Fallope* avec son tiers interne, parce que ce sont les fibres qui correspondent à cette partie du ligament qui, après s'être contournées en arrière (*pl.* 1re, 8) vont, comme nous l'avons déjà vu, former le côté externe ou la base du pilier postérieur.

Procédé de Else *et de* Asley-Cooper. Ces deux chirurgiens pratiquent le débridement de la hernie crurale à peu près de la même manière. Ils font une incision transversale sur l'aponévrose du grand oblique, un peu au-dessus du ligament de *Poupart*. Ils découvrent le cordon testiculaire, le tiennent relevé avec une sonde, et incisent de haut en bas toute l'épaisseur du bord inférieur de l'aponévrose du grand oblique; mais chacun d'une manière différente. *Else* introduit une sonde cannelée derrière ce bord, et le coupe de dedans en dehors; et *Cooper* incise de dehors en dedans, sans autres précautions que celle d'aller avec ménagement. Ces deux procédés douloureux et longs à pratiquer, offrent quelquefois beaucoup de difficultés : celui d'*Else*, lorsqu'on veut introduire la sonde entre le col de la hernie et le ligament de *Fallope*; et, dans des circonstances semblables, en suivant celui de *Cooper*, il est très-difficile de couper toute l'épaisseur de ce ligament sans danger pour les viscères herniés, qui font saillie au dessus et au-dessous.

Procédé de M. le professeur Dupuytren. Ce célèbre chirurgien fait une incision cruciale aux tégumens, et, après avoir ouvert le sac herniaire et reconnu le siége de l'étranglement, il débride de dedans en dehors, de bas en haut, et parallèlement aux vaisseaux spermatiques. Il se sert pour cela d'un bistouri boutonné, à lame étroite et convexe : ce procédé, plus avantageux que la plupart de ceux dont nous avons parlé, offre l'inconvénient d'exposer à blesser l'artère épigastrique, si l'incision est un peu étendue, et que la hernie soit volumineuse.

On peut voir, par ce léger aperçu sur les diverses manières de lever l'étranglement dans la hernie crurale, que presque tous les chirurgiens n'ont adopté qu'un seul procédé, qu'ils appliquent dans tous les cas. Je pense, avec *Scarpa* et *Samuel Cooper*, qu'il est nécessaire de varier le mode opératoire selon les variations de l'étranglement lui-même, et qu'il est quelques circonstances favorables dans lesquelles on peut se dispenser d'inciser ou le ligament de *Fallope* ou celui de *Gimbernat*, parce que, assez fréquemment, l'étranglement est seulement produit par l'orifice externe de l'anneau crural. Lorsque cela a lieu, il suffit, pour le débridement, d'inciser, selon la direction du ligament de *Fallope*, le feuillet superficiel de l'aponévrose, *fascia lata*, qui vient s'y implanter (*pl.* 1.re 7), et qui assez souvent se porte au-dessous du pilier postérieur par l'extrémité supérieure du prolongement falciforme.

Lorsque l'étranglement est produit par l'orifice interne de l'anneau crural, ce moyen étant insuffisant, il faut faire choix d'un procédé quelconque. Voici celui que je propose, et qui me semble le plus convenable. Après avoir mis à découvert les organes herniés, le chirurgien examinera avec soin la circonférence de l'ouverture qui produit l'étranglement; et lorsqu'il se sera bien assuré de son siége, il portera un bistouri droit, boutonné, sous la partie antérieure et externe de la circonférence de ce cercle; le tranchant de l'instrument étant tourné en avant, il l'incisera obliquement en haut et un peu en dehors. La nécessité de commencer ainsi l'incision est due à la disposition particulière des fibres de l'aponévrose du grand oblique, disposition telle que ce sont celles qui correspondent au point où nous conseillons de commencer l'incision, qui vont former la partie la plus résistante du ligament de *Gimbernat*, et qui par conséquent sont la cause immédiate de l'étranglement interne. Si, au contraire, on incise sur la partie moyenne du collet du sac, les fibres que l'on coupe appartiennent toutes au pilier externe, et n'ont rien de commun avec l'étranglement dont nous venons de parler.

En suivant notre procédé, on ne doit pas craindre de léser les vaisseaux spermatiques et épigastriques, parce qu'il suffit de donner environ deux lignes d'étendue à l'incision pour que l'étranglement soit levé.

Chez la femme, on peut employer indistinctement le procédé dont nous venons de parler, ou inciser directement en haut, hors les cas de gestation avancée.

Quel que soit le procédé que l'on ait mis en pratique pour le débridement de la hernie crurale, lorsque cette opération est faite, on doit réduire autant que possible les viscères herniés, et se conduire, pour ce qui concerne le pansement et les soins généraux, comme on le ferait pour toute autre hernie.

Nota. Pendant l'impression de ces recherches, j'ai eu l'occasion de disséquer en présence de M. le professeur *Cruveilhier*, un fœtus de cinq mois, sur lequel la même disposition était incontestable.

EXPLICATION DES PLANCHES.

PLANCHE PREMIÈRE.

FIGURE Ire.

Sujet de 20 ans.

A..... Epine antérieure supérieure.
B..... Angle du pubis.
CCC.... Peau.
DD..... *Fascia-superficialis.*
EE..... Aponévrose *fascia-lata.*
F..... Aponévrose du grand oblique.
G..... Verge.
H..... Scrotum.
I..... Cordon spermatique.
K..... Veine saphène.
1, 1..... Bord inférieur de la portion abdominale du *fascia-superficialis.*
2..... Partie interne du bord supérieur de la portion crurale du *fascia-superficialis.*
3..... Prolongement des deux portions réunies du *fascia-superficialis* avec le dartos.
4..... Orifice inférieur de l'anneau crural.
5..... Ouverture du canal crural, donnant passage à la fin de la veine saphène.
6..... Feuillet superficiel du *fascia-lata.*
7..... Insertion de ce feuillet au ligament de *Fallope.*
8, 8..... Ligament de *Fallope.*
9..... Pilier externe du grand oblique.
10..... Prolongement falciforme de la lame superficielle du *fascia-lata.*
11..... Lame fibro-celluleuse qui complète supérieurement la paroi interne du canal crural (gaîne des vaisseaux fémoraux).
12..... Fibres de l'aponévrose du grand oblique, qui forment le pilier externe.

PLANCHE DEUXIÈME.

FIGURE Ire.

Sujet de 30 ans.

A..... Crête de l'os coxal.
B..... Angle du pubis.
C..... Corps du pubis.
D..... Fosse iliaque.
E..... Muscles psoas et iliaque.
F..... *Fascia-iliaca.*
G..... Veine iliaque externe.
H..... Artère iliaque externe.
II..... *Fascia-transversalis.*
K..... Muscles abdominaux.
L..... Muscle droit.
1..... Artère obturatrice.
2..... Branches anastomotiques fournies par l'épigastrique ou par l'obturatrice.
3..... Artère et veines épigastriques.
4..... Artère et veines iliaques antérieures.
5..... Petit canal qui loge ces mêmes vaisseaux.
6..... Orifice du canal crural.
7..... Orifice interne de l'anneau crural.
8..... Ligament de *Gimbernat.*
9, 9, 9.... Bord inférieur du *fascia-transversalis.*
10..... Orifice supérieur du canal inguinal.
11..... Cordon testiculaire.
12..... Trajet de l'artère obturatrice.

FIGURE IIe.

Sujet de 25 ans.

A..... Angle du pubis.
B..... Corps du pubis.

C..... Partie interne et inférieure de la masse commune au psoas et à l'iliaque, recouverte par le *fascia-iliaca*.
D..... Vaisseaux iliaques externes.
E..... Aponévrose du grand oblique.
1..... Insertion du *fascia-transversalis* au bord postérieur du corps du pubis.
2..... Extrémités inférieures des muscles droit et pyramidal.
3..... Pilier interne.
4..... Pilier externe.
5..... Pilier postérieur.
6..... Cordon testiculaire.
7..... Veine épigastrique.
8..... Veine obturatrice.
9..... Paroi interne du canal crural.
10..... .. Orifice interne de l'anneau crural.

FIGURE IIIe.

Femme de 30 ans.

A..... Angle du pubis.
B..... Portion des muscles psoas et iliaque.
C ..... Corps du pubis.
D D..... Paroi abdominale et *fascia-transversalis*.
1 et 2.... Artère et veine iliaques.
3..... Veine épigastrique.
4..... Veine anormale.
5..... Artère épigastrique.
6..... Artère obturatrice.
7..... Angle interne de l'anneau crural.
8..... Insertion du ligament de *Gimbernat* au bord postérieur du corps du pubis.
9..... Muscle droit.

PLANCHE TROISIÈME.

A..... Epine antérieure et supérieure de l'ilium
B B..... Ligne blanche.

C..... Aponévrose du grand oblique.
DDD.... Peau.
E..... *Fascia-superficialis.*
F..... *Fascia-lata.*
G..... Racine de la verge.
H ..... Scrotum.
I..... Cordon testiculaire.
KK..... Muscle transverse.
L..... Muscle droit.
M. ..... Portion des muscles transverse et oblique interne.
NNN.... Sac herniaire.
1..... *Fascia-propria.*
2..... Ligament de *Fallope.*
3,3..... Artères iliaque externe, et crurale.
4..... Artère iliaque antérieure.
5..... Vaisseaux épigastriques.
6..... Cordon testiculaire.
7..... Artère et veines spermatiques.
8..... Pilier externe du grand oblique.
9..... Pilier interne.
10..... Hernie inguinale formée par un paquet de graisse.
11..... Poche celluleuse servant de sac à cette hernie.
12..... Ouverture de la gaîne du cordon testiculaire.
13, 13, 13.. Paquet intestinal formé par dix-neuf pouces d'intestin grêle.
14..... Collet du sac herniaire.

PL. I.

Fig. 1.

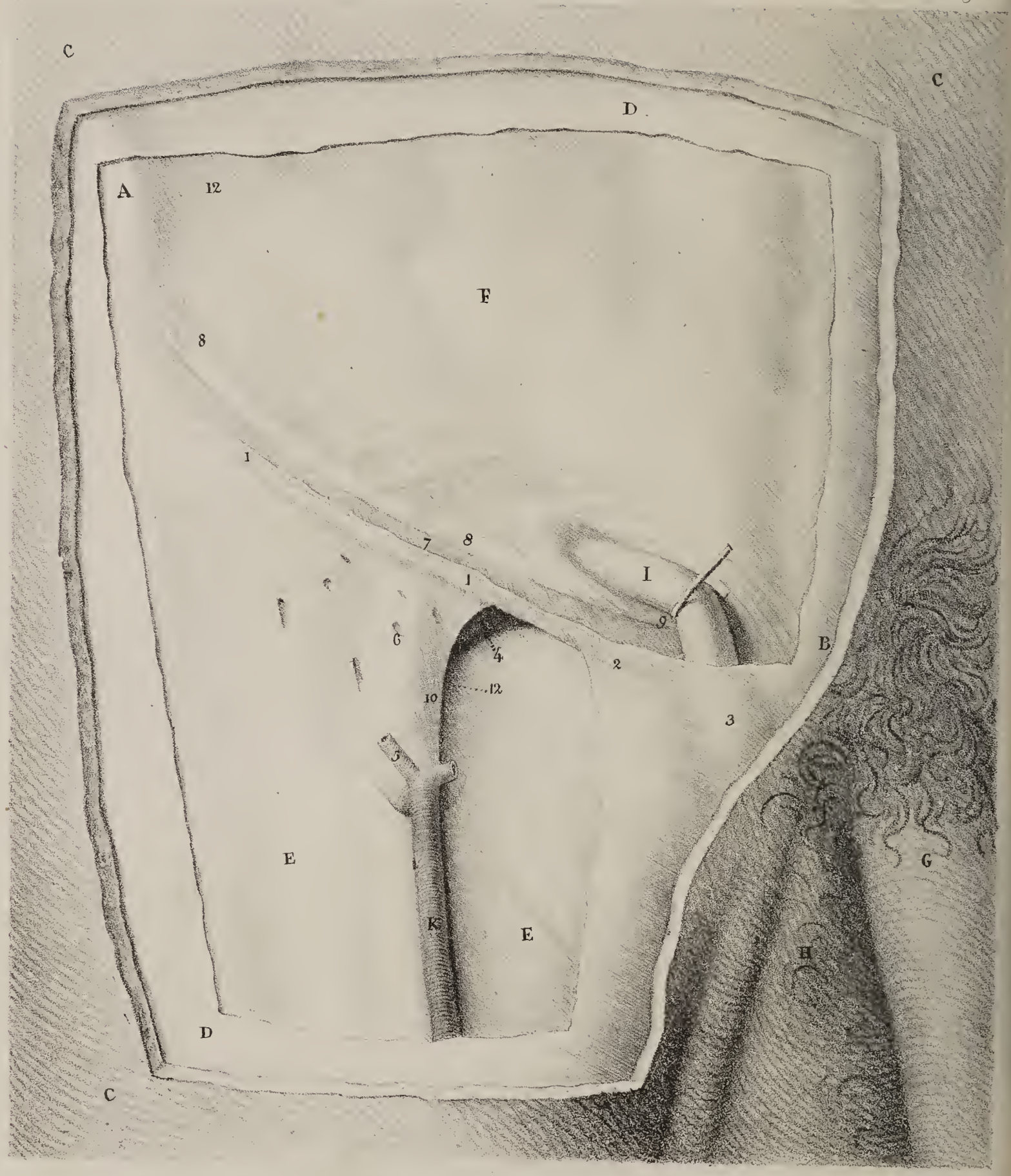

PL. II.

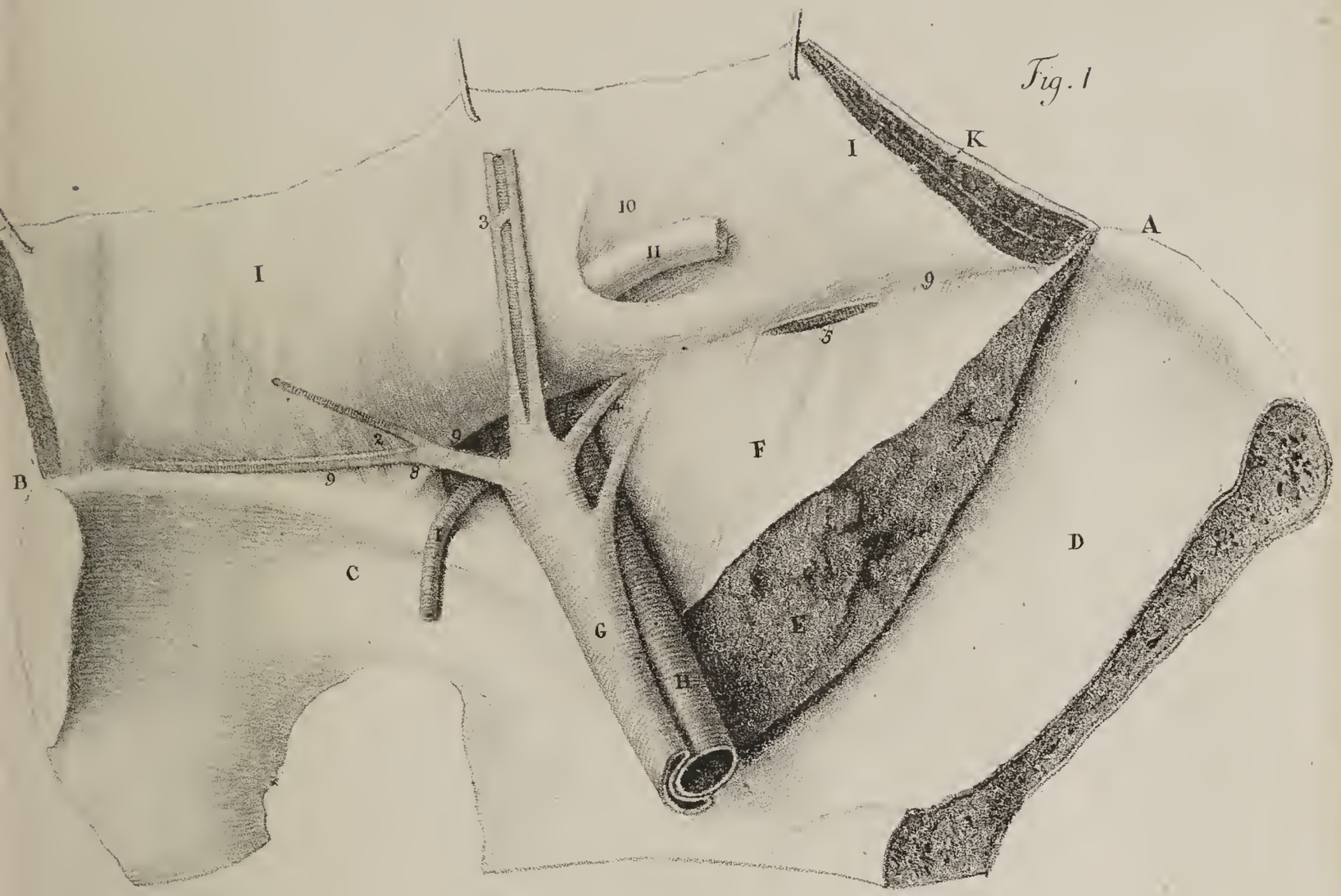
Fig. 1
I
K
A
10
11
3
9
5
I
2
9
8
B
F
C
D
E
G
H

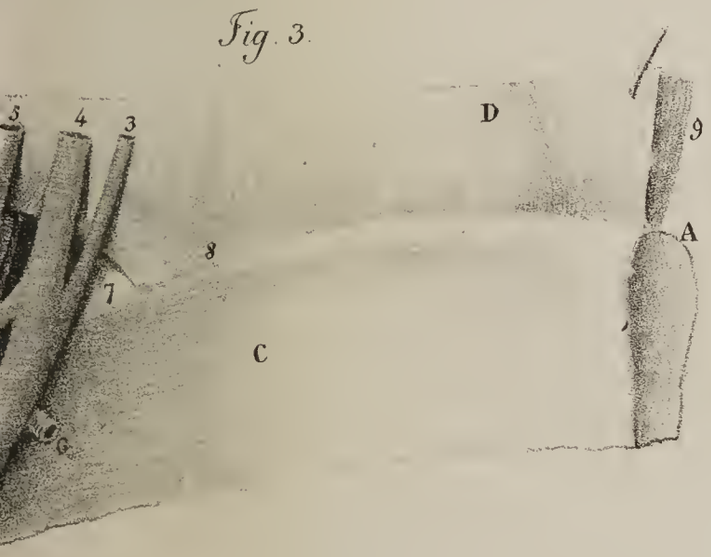
Fig. 3.
5
4
3
D
9
A
8
7
C
G

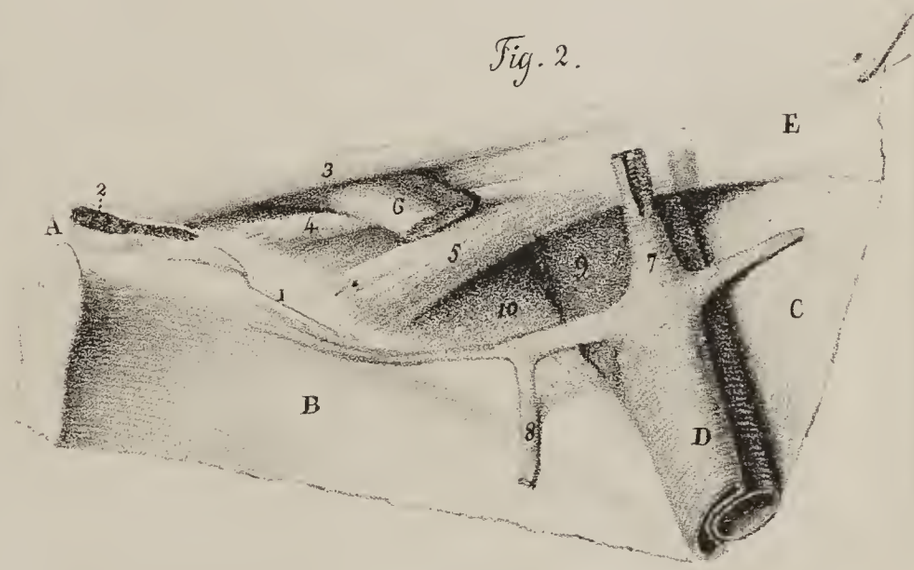
Fig. 2.
E
3
2
6
A
4
5
9
7
1
10
C
B
8
D
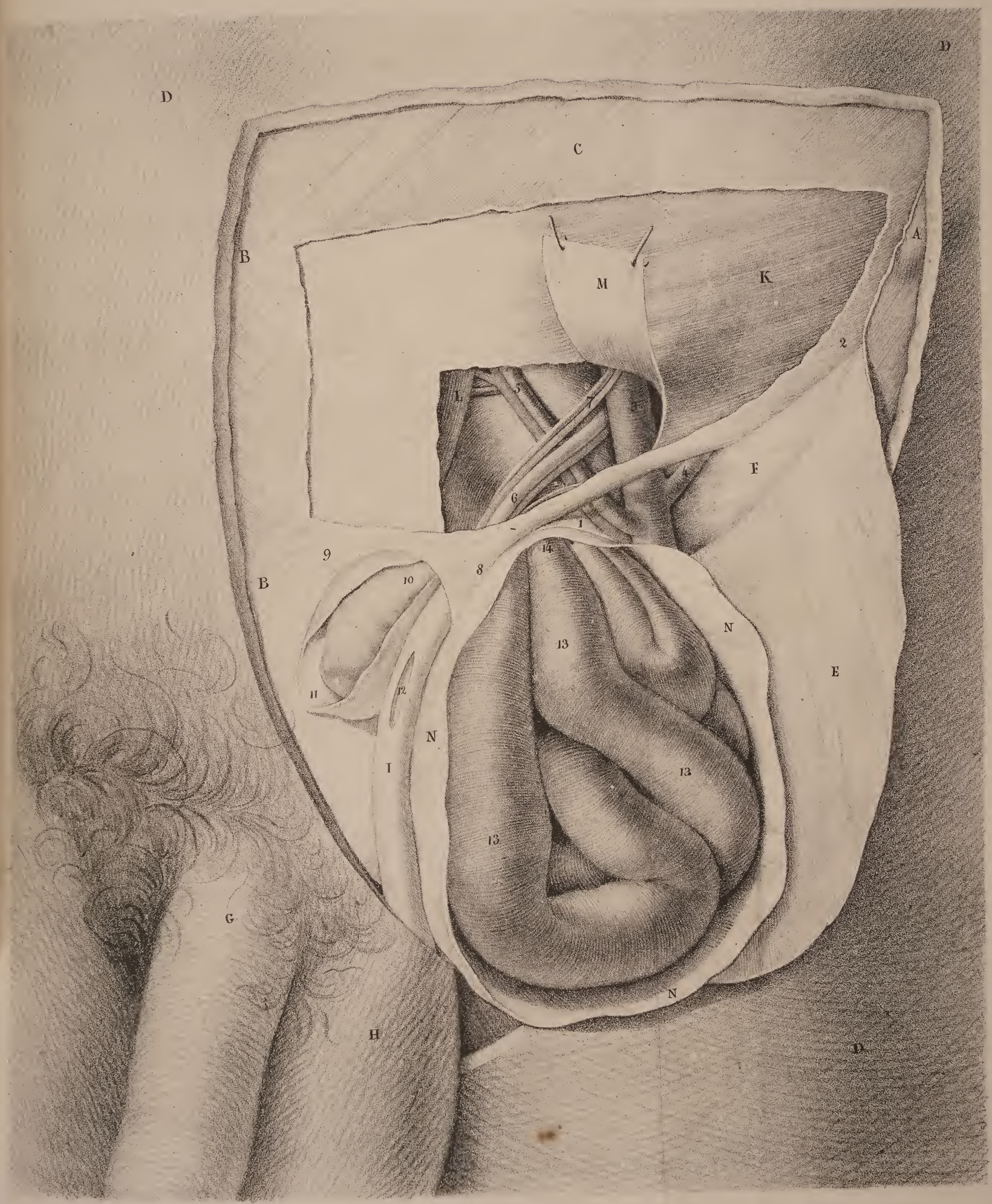
PL. III.